

**UNIVERSIDADE DE TAUBATÉ**  
Luiz Gustavo Carvalho Correa

**COMPARAÇÃO DE RESTAURAÇÕES  
ESTÉTICAS DIRETAS E INDIRETAS:**  
revisão de literatura

Taubaté – SP  
2018

**Luiz Gustavo Carvalho Correa**

**COMPARAÇÃO DE RESTAURAÇÕES  
ESTÉTICAS DIRETAS E INDIRETAS:  
revisão de literatura**

Trabalho de Graduação, apresentado ao Departamento de Odontologia da Universidade de Taubaté como parte dos requisitos para obtenção do título de bacharel em Odontologia

Orientação: Prof.<sup>a</sup> Dra. Marina Amaral

**Taubaté – SP**

**2018**

**SIBi – Sistema Integrado de Bibliotecas / UNITAU**

C824c    Correa, Luiz Gustavo Carvalho  
          Comparação de restaurações estéticas diretas e indiretas: revisão de  
          literatura / Luiz Gustavo Carvalho Correa. -- 2018.  
          38 f. : il.

          Monografia (graduação) – Universidade de Taubaté, Departamento de  
          Odontologia, 2018.

          Orientação: Profa. Dra. Marina Amaral, Departamento de Odontologia.

          1. Laminados cerâmicos. 2. Resinas compostas. 3. Restaurações  
          estéticas. I. Universidade de Taubaté. II. Título.

CDD - 617.675

**Ficha catalográfica elaborada por Angela de Andrade Viana – CRB-8/8111**

**Luiz Gustavo Carvalho Correa**

**Comparação de restaurações estéticas diretas e indiretas: revisão de literatura.**

Trabalho de Graduação, apresentado ao Departamento de Odontologia da Universidade de Taubaté como parte dos requisitos para obtenção do título de bacharel em Odontologia

Orientação: Prof.<sup>a</sup> Dra. Marina Amaral

Data: 27/11/2018

Resultado: Aprovado

BANCA EXAMINADORA

Prof. Dr.<sup>a</sup> Marina Amaral

Universidade de Taubaté

Assinatura

Prof. Dr.<sup>a</sup> Laís Concilio

Universidade de Taubaté

Assinatura

Prof. Dr.<sup>a</sup> Lucilei Bonato

Universidade de Taubaté

Assinatura

Dedico esse trabalho a toda minha família.

## **AGRADECIMENTOS**

Primeiramente, agradeço a Deus e a N. Sr. <sup>a</sup> Aparecida por me guiarem durante essa trajetória.

Aos meus pais, Rita de Cassia Carvalho Correa e Anderson Luiz Ourives Correa, por sempre estarem me apoiando, por me darem uma base para realizar os meus sonhos e se dedicarem para que a minha formação fosse concluída.

Ao meu irmão Willian Augusto C. Correa, por toda ajuda na produção deste trabalho.

A toda a minha família que ajudaram muito durante esses anos, em especial aos meus tios Silmara Castilho e Luiz Castilho, que tornaram possível a minha graduação, ajudando muito durante esses anos.

Agradeço aos meus grandes amigos Gabriela Massis, Vitória Gomes, Ludmylla Toledo, Julia Fernanda, Lucas Antunes, Thais Almeida, Mariana Felix, Joana Carvalho, Mayra Lima e Higor Henrique, que fiz nesses 4 anos, que se tornaram uma segunda família pois, pude compartilhar com eles os melhores (que foram muitos) e os piores momentos durante esse período.

A minha tão querida dupla e companheira de vida Luana Cunha de Almeida, que tem um espaço enorme no meu coração, por todo o companheirismo dentro e fora das clínicas.

A todos os professores, em especial a Claudia Pinto, Lucilei Bonato, Lais Concilio, Monica Patrocínio, Mario Pelliggia e Jose Cortelli que contribuíram muito para o meu conhecimento e crescimento profissional e pessoal.

E a minha orientadora Prof.<sup>a</sup> Dra. Marina Amaral, pela grande ajuda na elaboração e conclusão deste trabalho, pelos ensinamentos passados e pelo exemplo de profissional a ser seguido.

O meu muito obrigado a todos!

“É necessário muito pouco para provocar um sorriso e basta um sorriso para que tudo se torne possível”.

Gilbert Cesbron

## RESUMO

O presente estudo é uma revisão de literatura que propõe comparar as indicações e contraindicações das resinas compostas e dos laminados cerâmicos para restaurações em dentes anteriores. Foi realizada uma pesquisa de artigos publicados entre 2007 e 2018, com as palavras-chave “Reabilitação estética”, “Aesthetic restorations in composite resin”, “Composite resin”, “Anterior teeth with composite resin”, “Anterior composite restorations”, “Laminados cerâmicos estética”, “Reabilitação estética laminados cerâmicos”, “laminados cerâmicos indicação”, em português e inglês via internet (sites PubMed, portal regional BVS e Google Acadêmico), e por livros a respeito de tais materiais para assim serem organizados em duas tabelas no Excel, sendo uma para resina e outra para cerâmica, dividindo em indicações/vantagens e contraindicações/desvantagens. O trabalho utilizou 20 artigos que mostram visões diferentes sobre os materiais e quando e como utilizá-los. O trabalho então, conclui que ambos os materiais apresentam boas vantagens na sua utilização, porém, também apresentam desvantagens, ficando assim para o profissional a escolha de qual o correto material para ser utilizado para cada caso.

Palavras-chave: Restaurações estéticas. Resinas compostas. Laminados cerâmicos.



## **ABSTRACT**

This literature review aims to compare the indications and contraindications of resin composites and ceramic veneers for restorations of anterior teeth. Papers published between 2007 and 2018 were selected in internet and books, both in Portuguese or English language, and the advantages/indication and disadvantages/contraindications were listed in two tables – one for ceramic veneers and one for composite resins. Twenty papers were selected, which demonstrated different approaches about both materials. The conclusion of this study is that both ceramic veneers or resin composite restorations presents advantages and disadvantages, and the decision about which material to be used relies on the dentist decision on each case treated.

Key-words: Esthetic restorations. Composite resin. Ceramic veneers.

## SUMÁRIO

|                                |           |
|--------------------------------|-----------|
| <b>1 INTRODUÇÃO</b>            | <b>10</b> |
| 1.1 MATERIAIS E MÉTODOS        | 12        |
| <b>2 REVISÃO DA LITERATURA</b> | <b>13</b> |
| <b>3 RESULTADOS</b>            | <b>26</b> |
| <b>4 DISCUSSÃO</b>             | <b>33</b> |
| <b>5 CONSIDERAÇÕES FINAIS</b>  | <b>35</b> |
| <b>REFERÊNCIAS</b>             | <b>36</b> |

## 1 INTRODUÇÃO

A busca por restaurações estéticas é frequente nos consultórios odontológicos. Existem diversos materiais e técnicas disponíveis. O objetivo do cirurgião-dentista é fazer a escolha correta do material para cada caso atendendo as expectativas do paciente e trazendo uma melhora na estética, função e na longevidade da restauração.

As restaurações de resina composta e de laminados cerâmicos proporcionam um ótimo resultado quando se trata de estética e função. Porém, é importante que o cirurgião dentista (CD) saiba escolher o material correto para cada caso, alcançando os anseios do paciente e fazendo com que o resultado final seja o melhor possível.

Procedimentos diretos ou indiretos, com resinas compostas ou cerâmicas, apresentam variáveis, como quantidade de remanescente e tipo de tecido dental, que muitas vezes dificultam o correto diagnóstico de qual técnica e qual material é mais adequado para cada situação clínica (Higashi et al., 2014).

Desde a sua introdução nos anos 60 a resina composta tem se tornado cada vez mais popular e atualmente são considerados materiais universais, sendo a primeira escolha para restaurações diretas em dentes anteriores e posteriores (Demarco et al., 2017).

Existem hoje no mercado diversos tipos de resina, que diferem em sua composição, surgidas durante esse processo evolutivo, cada uma tendo suas indicações e limitações (Silva et al., 2008).

Seu tratamento, em muitos casos é associado ao clareamento dental, visando a melhora no resultado estético (Pascotto et al., 2008).

As resinas compostas apresentam um procedimento clínico mais rápido, de menor custo que apresenta características de se igualar a coloração de dentes naturais e a capacidade de união aos tecidos dentários (Campos et al., 2015; Demarco et al., 2017).

Já os laminados cerâmicos também são uma excelente opção para restaurações estéticas por restaurar a morfologia, a forma, textura, a cor e fazer com que os dentes fiquem em harmonia.

No trabalho de Andrade & Ferreira, em 2007, citam que “a principal vantagem dos laminados cerâmicos é a estética, além de menor acúmulo de biofilme quando comparada ao compósito de resina e maior longevidade clínica”.

Vários tipos de materiais de laminados cerâmicos estão presentes no mercado para apresentar um bom resultado em restaurações estéticas indiretas, esses tipos de materiais se diferenciam conforme sua propriedade, composição, processo de fabricação e indicações (Bezerra et al., 2014).

Alguns dos materiais disponíveis no mercado são as cerâmicas feldspática, leucida e dissilicato de lítio, que são indicados para coroas anteriores, facetas e as famosas lentes de contato dental (Amoroso et al., 2012)

Atualmente as restaurações cerâmicas de mínima invasão e de grande resultado estético, conhecidas como “lentes de contato” são as mais procuradas nos consultórios odontológicos. Essa técnica é feita com desgaste a partir de 0,3mm (laminados ultrafinos), dando assim um efeito de lente de contato.

Visto isso, é imprescindível saber quando usar os laminados cerâmicos que proporcionam uma reabilitação estética com menor desgaste de tecido sadio, é um material de excelência, possuindo ótima biocompatibilidade, estabilidade de cor, longevidade e ainda apresenta propriedades mecânicas que biomimetizam o esmalte dentário. E quando utilizar as resinas compostas, que é um material de baixo custo, possui rapidez na obtenção dos resultados e reversibilidade do procedimento, através de uma técnica minimamente invasiva.

Porém os dois materiais também possuem limitações, fazendo com que o profissional possua a incumbência de saber a correta indicação dos dois materiais, para assim entregar um bom resultado, que possua uma longevidade aceitável para o paciente.

Este trabalho possui como objetivo levar para o cirurgião-dentista as indicações e contraindicações das resinas compostas e laminados cerâmicos para reabilitações estéticas anteriores através de uma revisão de literatura.

## 1.1 MATERIAIS E MÉTODOS

Foi realizada uma pesquisa sistemática na literatura sobre o tema, utilizando artigos publicados em revistas odontológicas estéticas, na internet, em sites como Google acadêmico, portal regional BVS e PubMed, e em livros sobre restaurações estéticas.

Nas plataformas de pesquisa foram utilizadas as seguintes palavras chaves: Reabilitação estética, *Aesthetic restorations in composite resin*, *Composite resin*, *Anterior teeth with composite resin*, *Anterior composite restorations*, Laminados cerâmicos estética, Reabilitação estética laminados cerâmicos, laminados cerâmicos indicação.

Os artigos encontrados deveriam possuir os seguintes critérios: publicados entre 2007 e 2018 em português ou em inglês e apresentar indicação e/ou contraindicação do material.

Dos artigos selecionados, foi construída uma tabela no Excel, onde foram compilados os dados de autor/ano, o tipo de restauração, as indicações clínicas e as limitações, e contraindicações de cada trabalho. Dando assim o resultado final da pesquisa.

## 2 REVISÃO DA LITERATURA

### 2.1 Resina composta

Conceição (2007) produz um capítulo sobre restaurações de resina composta em dentes anteriores, trazendo indicações e limitações do material. Alterações estéticas em dentes anteriores como traumatismo, má formação e posicionamento no arco geram uma deficiência estética e funcional muito grande entre os pacientes, fazendo com que eles procurem alternativas que prometem melhorar esses defeitos. A resina composta é um material que possibilita restaurações de forma rápida, com baixo custo e que preserva a estrutura dental, possibilitando ao profissional ótimos resultados. Atualmente, com o avanço da tecnologia, temos vários tipos de resinas como as micro-híbridas, nano particuladas, micro particuladas e as *flows*, trazendo uma variedade maior de cor, ajudando na melhora estética dos dentes anteriores. O artigo traz como vantagens a utilização das resinas compostas como, o pouco ou até mesmo nenhum desgaste do dente, possibilidade de a restauração ser confeccionada em uma sessão, boa relação custo/benefício e trazendo um ótimo resultado estético, fazendo com que atenda as expectativas do paciente melhorando a função e a estética dos dentes. Para prescrição desse material é necessário que o profissional saiba da contração de polimerização e a possibilidade de manchamento das restaurações, tendo o cuidado de diagnosticar e saber as expectativas do paciente.

No capítulo sobre restaurações com facetas em resina composta, cita uma técnica simples de baixo custo e pouco invasiva, sendo possível melhorar a estética dos dentes em apenas uma sessão, possuindo longevidade clínica de 4 a 8 anos. As facetas diretas são indicadas para corrigir coloração e anatomia em dentes anteriores e, por ser um material de baixo custo, elas são uma boa opção para pacientes sem condições de um tratamento restaurador indireto e para restaurações que envolvam um ou poucos dentes. As facetas diretas em resina composta são classificadas pela sua extensão: parcial, total ou total com recobrimento incisal, pela alteração de cor, pela profundidade do desgaste (com ou sem desgaste) e pela técnica restauradora que pode ser sem matriz, quando a forma da restauração será dependente do profissional, ou com matriz, em que se confecciona uma matriz de resina acrílica copiando a forma do dente, sendo usada apenas para melhora na

coloração. O capítulo também enfatiza que, para o sucesso da restauração, alguns fatores devem ser observados nos pacientes, como hábitos nocivos, higiene bucal e saúde periodontal, oclusão, condição do dente e morfologia gengival, e para uma boa estética, é de grande importância que o profissional trabalhe observando as condições do dente a ser restaurado e a de seus vizinhos. Outro fato muito importante para a realização das facetas diretas é a seleção da resina composta, que com a correta escolha propicia uma ótima restauração, devolvendo estética, melhorando a coloração e deixando a restauração mais natural possível, com a utilização de várias camadas e tipos de resina diferentes, copiando com perfeição a dentina e partes cervicais, medias e incisais dos dentes a serem restaurados, pois cada tipo de resina (micro híbrida, micro particuladas e nano particuladas) apresentam um grau diferente de opacidade e translucidez. O capítulo apresenta a utilização das facetas como uma ótima opção para melhora na estética e função, devolvendo um sorriso adequado para o paciente com um custo baixo e em um curto período de tempo. (Conceição, 2007)

Silva et al. (2008) produziram uma revisão de literatura sobre a relação atual das resinas compostas, citando indicações, problemas e soluções para cada tipo de resina. Vários tipos de resinas foram estudados e fabricados para melhorar cada vez mais as restaurações. Desde as resinas macro particuladas, até as resinas nano particuladas e nano híbridas, um grande avanço foi alcançado, fazendo com que os problemas como lisura, níveis altos de contração de polimerização e outros diminuam, melhorando a longevidade e o brilho das restaurações. Porém, segundo os autores, “apesar de termos em mãos esse arsenal de materiais, nenhuma resina composta atingiu excelência de um material restaurador ideal”. Mesmo que poucos, as resinas apresentam um problema difícil de diminuir, a contração de polimerização, criando então algumas técnicas para ajudar a minimizar esse problema. Conhecer o material com que se está trabalhando ajuda muito no resultado final. Mesmo com algumas limitações, a resina composta é ainda um ótimo material restaurador que devolve estética e função. Os autores citam Leinfelder que em 1978 disse uma frase que ainda é válida nos dias atuais “o principal fator que governa a longevidade das resinas compostas é a técnica restauradora”.

Os autores Pontons-Melo et al. em 2011 produziram um trabalho onde citam indicação para resina composta como longevidade aceitável, possibilidade de procedimento mais conservador e de baixo custo, a resina também apresenta um bom resultado estético devido a sua variedade de cor. O artigo cita um caso clínico em que um paciente de 35 anos apresenta descontentamento com os dentes incisivos centrais superiores. Foi proposto um clareamento e depois a restauração dos elementos 11 e 21, onde foi usada a resina composta por camadas seguindo a coloração natural dos dentes adjacentes. Os autores citam a importância de explicar para o paciente que a textura e a coloração podem mudar ao longo do tempo, podendo manter a restauração com uma durabilidade melhor colocando algumas restrições na dieta por exemplo. Podendo concluir que a restauração direta de resina composta possui um potencial muito grande de reproduzir a aparência de um dente natural com uma ótima estética.

Rodrigue et al. (2014) produziram um artigo com o intuito de revisar soluções estéticas em resina composta e suas indicações em um caso clínico de um paciente com perda da anatomia dental devido ao bruxismo nos caninos superiores. No caso clínico, o paciente apresentava descontentamento com a estética dos dentes, apresentando desgastes nos caninos e pequenos diastemas nos outros dentes anteriores, fazendo com que o cirurgião-dentista indicasse a restauração com Resina Composta na reconstrução das bordas incisais dos dentes 13 e 23 e submeteu o paciente a um clareamento dental para melhorar as alterações de cor dos dentes. A resina composta foi escolhida para o caso por possuir boa lisura superficial, resistência à compressão, baixo custo e rapidez no resultado final. Os autores citam que a grande diversidade de compósitos que existe no mercado exige do profissional um conhecimento específico para que seja utilizado aquele com propriedades mecânicas, químicas e ópticas ideais para o dente a ser restaurado, fazendo com que o profissional conheça bem o material mais adequado para cada técnica. Concluíram então que “em situações que não envolvem a necessidade de remoção de grande tecido rígido pode ser realizado empregando-se técnicas diretas, cujo resultado estético e de total responsabilidade do cirurgião-dentista” e que a utilização da resina possibilita uma ótima reanatomização sendo rápida e com um bom custo/benefício.



Campos et al. (2015) relataram um caso clínico de um paciente de 24 anos com a presença de incisivos laterais superiores conóides, dentes 12 e 22. Foi planejado uma reabilitação direta com resina composta através da técnica da mão livre (sem necessidade de moldagem e enceramento) com o auxílio dos parâmetros estéticos de proporções “altura do incisivo lateral cerca de 80% da medida cervico-incisal do incisivo central e largura entre 75% a 85% da altura do dente”. Após todo o processo de preparo para a aplicação da resina composta (escolha da cor, isolamento, ataque ácido e aplicação do sistema adesivo), a restauração começou pelas proximais para dar formato ao dente, depois utilizado resinas translúcidas para dar uma melhor harmonização com os outros dentes. Todo o processo foi igual nos dois dentes. Os autores concluem que a resina composta possui uma estética satisfatória, bom custo-benefício e uma longevidade adequada, quando bem empregadas.

Muraro et al. (2016) relataram em um caso clínico a utilização da resina composta de preenchimento único ou *bulk fill* criada para casos de restauração em dentes posteriores, diminuindo tempo clínico e defeitos na contração de polimerização, que diminuem a longevidade das resinas compostas convencionais. Paciente desejava a substituição das restaurações de amálgama na oclusal dos dentes 36 e 37. Foi realizado o preparo do dente da maneira convencional e depois aplicação do sistema adesivo (não há necessidade de um sistema adesivo específico) e por fim, a aplicação da resina bulk fill em um incremento (pois, a cavidade possuía 3 mm e o máximo de incremento por vez de resina composta *bulk fill* é de 4mm). Feita a escultura, devolvendo a anatomia do dente, procedeu-se a polimerização. A resina composta *Bulk Fill* é uma excelente opção para restaurações posteriores sem muita necessidade estética, pois possuem uma menor polimerização dispensando a técnica incremental fazendo com que o tempo clínico e a possibilidade de espaços vazios entre camadas realizadas na técnica incremental diminuam. Porém, esse é um material muito novo em aplicação na Odontologia, possuindo poucos trabalhos científicos sem longos acompanhamentos dos casos.

Silva et al., em 2017, produziram um artigo com a finalidade de analisar, por meio de uma revisão de literatura, a estabilidade de cor e a durabilidade das restaurações em resina composta. Uma das limitações que está relacionada diretamente com o sucesso das restaurações estéticas em resina composta é a

instabilidade de cor, alteração que pode ser relacionada tanto a fatores intrínsecos como alterações na matriz da resina, incorporação de cargas, tamanho e distribuição de partículas e tipo de polimerização do material. Ou também com fatores extrínsecos que são ligados à hábitos de higiene, uso de tabaco e até mesmo padrão da dieta, entre as bebidas que alteram a coloração, o vinho tinto e o que mais traz manchamentos para a restauração, seguidos pelo café e chás. Segundo os estudos avaliados, melhorias na produção dos compósitos restauradores são importantes para diminuir essas limitações. Concluindo que existe uma necessidade de materiais mais estáveis para obter o sucesso estético e duradouro da restauração.

Desde sua implantação nos anos 60 e pelas suas características de se igualar a coloração de dentes naturais, capacidade de união aos tecidos dentais, a necessidade de pouca perda de tecido sadio e o baixo custo, fazem com que a resina composta tenha ganhado bastante popularidade, quando usadas em restaurações estéticas e funcionais. Uns dos grandes problemas de insucesso das restaurações em dentes anteriores são relacionados a fatores estéticos que fazem com que o paciente e o cirurgião dentista decidam substituir as restaurações. O trabalho discute os fatores principais que trazem o insucesso das restaurações com resina composta em dentes anteriores e posteriores. Os aspectos que influenciam na longevidade das restaurações são: Fatores relacionados ao paciente como, cárie que segundo Demarco et al. (2017) “Pacientes com presença de cárie em dentes anteriores são tipicamente pacientes de alto risco, podendo esperar um alto risco de insucesso na restauração”, bruxismo/hábitos parafuncionais, idade do paciente, problemas socioeconômicos e a demanda na necessidade estética. Outro fator de insucesso está relacionado ao operador como a técnica utilizada, a prática com o material, até aspectos culturais do cirurgião dentista podem influenciar na longevidade da restauração. O tipo do material resinoso pode ser uma grande influência para o insucesso da técnica. Defeitos relacionados a estética também trazem a necessidade de reparações na restauração, principalmente em pacientes com um nível socioeconômico maior, que estão mais preocupados com a estética dental, exigindo assim uma perfeição na restauração em dentes anteriores. Com a colaboração do paciente com o cirurgião dentista, a longevidade da restauração com

resina composta pode ser aumentada, fazendo com que ambos fiquem satisfeitos com o trabalho realizado (Demarco et al., 2017).

## 2.2 Laminados cerâmicos

Amoroso et al. (2012) propõe no trabalho estudar as propriedades, indicações e a composição das cerâmicas. Foram separados os materiais por Cerâmica vítrea, Alumina e Zircônia, mostrando indicações e dividindo pela resistência flexural que varia de 110 Mpa a 1200 Mpa, pela sua sensibilidade, mostrando que as de Alumina e as de Zircônia são mais resistentes do que as vítreas, e pelo tempo de condicionamento necessário para cada material. O autor faz uma revisão de literatura sobre os materiais concluindo que o sucesso da restauração não se deve apenas ao material, mas também aos conhecimentos técnicos do profissional.

Ricci e Mello Jr (2014) introduziram em seu trabalho a utilização de cerâmicas na Odontologia, mostrando indicações e terminologias do material. O trabalho mostra a utilização das cerâmicas como um grande contribuinte estético corrigindo defeitos anatômicos pequenos (com o famoso “efeito lente de contato”), necessidade de pequenas correções de posicionamento e de dentes pouco escurecidos. Separa a utilização (indicação e contra-indicação) pela espessura em milímetros dos laminados: Laminados Ultrafinos, de 0,3 a 0,5mm, Laminados Finos, de 0,5 a 0,9 mm, Laminados Convencionais, de 0,9 a 1,3 mm e Laminados Moduladores Cromáticos, >1,2 (Tabela 1). Os autores fazem uma comparação com as coroas metalo-cerâmicas, citando o defeito de deterioração da homeostase estética e da saúde na junção gengiva/dente/restauração. O artigo visa promover ao clínico, indicações confiáveis embasadas em análise clínica e científica, para que o profissional possa utilizar o material de maneira mais eficaz e com maior sucesso, propondo uma análise crítica da utilização dos laminados cerâmicos.

Tabela 1. Precauções e indicações dos laminados de acordo com sua espessura, segundo Ricci e Mello Jr (2014).

| Espessura (mm) | Precauções  | Tipo                 | Indicações   |
|----------------|---|----------------------|--|
| 0,3 a 0,5      | Peças inferiores a 0,3mm apresentam alto risco de fratura em seu manuseio. Usar cimentos fluídos e de | Laminados Ultrafinos | Correções de forma em dentes expulsivos e/ou conóides onde a espessura da peça |

|           |   |                                  |  |
|-----------|---|----------------------------------|--|
|           | cores neutras como translúcidos e opalescentes.   |                                  | não exceda 0,5mm objetivando-se assim o “efeito lente de contato”.   |
| 0,5 a 0,9 | A seleção da cor do cimento é de suma importância pois ela terá direta influência no valor final da restauração. Para se evitar o “efeito vidro” o ceramista deve lançar mão de massas de dentina na estratificação destas peças. | Laminados Finos                  | Correção de forma em dentes com anatomia convencional, múltiplos e com pouca ou ausente necessidade de correção de posicionamento.               |
| 0,9 a 1,3 | A cor final da restauração é inerente à peça, devendo ser provida pelo ceramista.   | Laminados Convencionais          | Correção de forma em dentes com anatomia convencional, já restaurados previamente, múltiplos e/ou com necessidade de correção de posicionamento. |
| > 1,2     | O clínico deve prover espessura adequada para uma estratificação natural. A correta escolha do material que irá bloquear o fundo é de suma importância para o <u>valor final da restauração.</u>                                  | Laminados Moduladores Cromáticos | Dentes com escurecimento de substrato.   |

O trabalho, relacionado a um caso clínico com laminados, descreve a técnica, indicações, vantagens e desvantagens da utilização dos laminados dentários. O caso clínico cita uma paciente com a necessidade de restauração nos dentes 12,11,21 e 22, em que os elementos 11 e 12 serão restaurados com laminados cerâmicos e os dentes 12 e 22 com coroas cerâmicas. Foi feito um preparo com pontas diamantadas para melhor adaptação dos laminados, confecção de provisórios, preparo das cerâmicas definitivas e cimentação. Os autores citam como vantagens da cerâmica a estabilidade de cor, radiopacidade, alta resistência e um bom potencial para simular a aparência dos dentes naturais. E como contraindicação, o autor cita pacientes com hábitos parafuncionais, coroas clínicas curtas e espaço funcional reduzido. Concluíram então que as restaurações em

cerâmica são ótimas escolhendo para uma reabilitação estética, trazendo um resultado satisfatório em estética e longevidade do material (Bezerra et al.,2014).

Neves, Maia e Dobranszki (2014) apresentaram um trabalho mostrando um protocolo clínico, passo a passo, da utilização das facetas laminadas finas, conhecidas popularmente como “Lentes de contato”. Apesar do alto custo, a procura por essa técnica tem aumentado cada vez mais pelo fato de copiar fielmente a estrutura dentária, proporcionando para o paciente um sorriso harmônico e esteticamente perfeito. Com os anos, com a preocupação em manter o tratamento minimamente invasivo, foram criadas as lentes de contato, que possuem de 0,3 mm a 0,5 mm de espessura, utilizando o mínimo desgaste necessário, compreendendo a função, a mudança de cor e o alinhamento desejado. As altas conservações de estrutura dentária também evitam deslocamento dessas restaurações e microinfiltrações. Os autores realizaram uma revisão de literatura citando as indicações como reanatomização dos dentes, aumentar tamanho dentário, pequena mudança de cor, fechamento de diastemas e corrigir desalinhamento, e contraindicações do material, coloração escura, destruição extensa e pacientes com distúrbios musculares. Apresentaram também os tipos de cerâmica: 1- Sistemas cerâmicos prensados (Sistema IPS Empress) indicados para dentes posteriores, inlays, onlays e facetas; 2- Sistemas cerâmicos fresados (CAD-CAM) que são mais indicados para facetas, lentes de contato e coroas de dentes posteriores. A técnica da lente de contato traz para o paciente grandes benefícios como boa estética e função, porém o cirurgião-dentista deve ficar atento, tanto na correta indicação, a corretas técnicas de preparo e nos anseios do paciente, a fim de possibilitar o sorriso perfeito que é tão desejado nos tempos atuais.

Com a grande procura de uma harmonização estética do sorriso, cirurgiões-dentistas e pacientes tem optado pelos laminados cerâmicos, que prometem a trazem e restauram o formato e a função dos dentes, dando uma naturalidade no sorriso. Segundo Clavijo et al. (2008) o cirurgião-dentista “deve atuar na capacidade de restabelecer um novo sorriso adaptando-se ao estilo de vida, emprego, posição social do paciente, bem como destacando as características estéticas”. Dito isso, é imprescindível que o profissional saiba as limitações e indicações do material para que ele possa ser bem empregado e que possua um bom tempo de vida. Uma

grande vantagem que o estudo aponta na utilização das cerâmicas e o fato em que elas dispõem de pouco acúmulo de placa quando comparadas com as resinas compostas. As restaurações cerâmicas trazem uma estética natural apresentando uma grande melhora na cor, possuindo uma boa textura de superfície sendo um dos melhores materiais que copiam a dentição natural. O sucesso do tratamento está ligado diretamente com o plano de tratamento, para assim devolver para a paciente saúde e um sorriso harmônico (Venâncio et al., 2014).

Menezes et al. (2015) produziram um trabalho sobre laminados cerâmicos, relatando a utilização do mesmo em um caso clínico. Eles destacaram as vantagens das facetas cerâmicas como o pouco desgaste necessário, preservando tecido sadio, longevidade e suas propriedades que tentam copiar o esmalte dentário. O trabalho também foca na importância de um bom planejamento em conjunto com as expectativas do paciente e com o auxílio de *Wax-up* (enceramento diagnóstico) e do mock-up. O caso clínico relata um paciente do sexo feminino com diferenças no formato dos dentes 12 e 22, e machas hipoplásicas nos dentes 11, 12 e 13. Foi feito então um clareamento com peróxido de hidrogênio para melhorar as machas. Depois, um desgaste nas áreas e restauração com resina composta nanoparticulado, harmonizando a coloração dos dentes, pois, como as facetas são de fina estrutura, elas não cobrem muito os defeitos na cor dos dentes. Dando continuidade ao tratamento, todos os processos necessários como moldagem, desgaste até a confecção das cerâmicas feitas em cerâmica vítrea à base de dissilicato de lítio, e por fim a cimentação das facetas, obtendo assim o resultado esperado. O planejamento em conjunto com as expectativas do paciente faz com que o profissional possa aplicar técnicas para melhorar o resultado final dos laminados, melhorando assim a estética e a função, alcançando a expectativa do paciente.

Goiato et al. (2016) apresentaram um relato de caso clínico com facetas de cerâmica pura em um paciente que estava insatisfeito com o tratamento estético anterior, por não haver naturalidade nas restaurações com o resto dos dentes. Após anamnese e exame clínico, foi indicado então a troca na restauração já existente por facetas cerâmicas, para devolver coloração e naturalidade. Foi realizado uma moldagem diagnóstica, remoção da antiga restauração com broca, foi feito o *mock-*

*up* para aprovação do paciente, restaurações provisórias feitas com dentes de estoque e resina acrílica autopolimerizável. Após as peças de cerâmicas prontas, foi preparada a cavidade e elas foram cimentadas. Depois dos ajustes oclusais, o paciente foi instruído quanto à higienização e alimentação. O caso foi acompanhado durante um ano e foi notada a melhora na estética, função, fonética e saúde do paciente. Relatam também no trabalho que alguns detalhes clínicos devem ser avaliados para que o tratamento tenha o resultado esperado, tanto pelo dentista quanto pelo paciente, que são: verificação do substrato dental, condições gengivais, condições endodônticas e anseios do paciente. Os autores citam também a dificuldade em uma reabilitação estética que é a devolução da cor e naturalidade para a harmonização dos dentes e que as facetas cerâmicas são um bom material, pois, conseguem devolver esses fatores estéticos, porém, é preciso realizar o planejamento e a técnica correta, deixando o sucesso clínico ligado diretamente à sequência clínica realizada.

Zavanelli et al. (2017) produziram um trabalho onde citam em um relato de caso a previsibilidade das lentes de contato cerâmicas que são peças delicadas, com espessura em torno de 0,3 mm que quando cimentadas em uma estrutura dental sadia são capazes de suportar as forças oclusais. O artigo apresenta as diferenças nas indicações das lentes de contato com as facetas (laminados cerâmicos) que possuem uma espessura maior quando comparadas com as lentes de contato sendo indicados para dentes com alterações de maior magnitude. Já as lentes de contato são indicadas para alterações de menor magnitude, como a substituição de restaurações antigas de resina composta, presença de dentes conóides ou dentes com diastemas. Os autores citam que as melhores cerâmicas indicadas para a confecção das lentes de contato são as cerâmicas ácidas sensíveis à base de feldspato ou de dissilicato de lítio. O trabalho mostra a importância de um bom planejamento com o *mock up*, por exemplo, que permite esclarecer as dúvidas sobre o caso, a confirmação do diagnóstico e avaliação do planejamento pré-estabelecido, motivando o paciente e prevenindo erros no procedimento. Zavanelli et Al. citam no trabalho que “as lentes de contato cerâmicas permitem solucionar problemas estéticos e funcionais, quando o cirurgião-dentista aplica o seu conhecimento e tem o domínio das técnicas de execução e planejamento”, concluindo assim que com a

combinação conhecimento/planejamento fazem com que o resultado final da restauração possua uma longevidade maior.

### **2.3 Restaurações diretas e indiretas**

O estudo compara de uma forma clínica as resinas compostas indiretas e as cerâmicas durante três (3) anos para saber qual dos materiais possui uma durabilidade maior. Segundo o artigo, os dois materiais apresentam susceptibilidade de fraturas na superfície e problemas de coloração com a passar do tempo. Problemas como forças mastigatórias, exposição a comidas ácidas, problemas na saliva e acúmulo de biofilme, fazem com que as restaurações em resina composta se degradem mais rápido. As cerâmicas, quando expostas a soluções químicas podem também apresentar deformação na superfície. O trabalho estudou dez (10) pacientes de vinte (20) a sessenta e nove (69) anos de idade, sete (7) mulheres e três (3) homens, que receberam quarenta e seis (46) restaurações, vinte e três (23) de resina composta e vinte e três (23) de cerâmica. Os pacientes não podiam apresentar problemas periodontais e nem cáries. As restaurações foram avaliadas a cada 6 meses. Após o estudo, foi notado que, não há diferença significativa na sobrevivência clínica desses dois materiais, porém, foi notado que, as cerâmicas necessitam de uma manutenção com o tempo pela mudança encontrada na sua superfície. (Gresnigt et al., 2013).

Higashi et al. (2014) citam a importância de um bom planejamento, a fim de facilitar a escolha da técnica, do material e de uma melhor execução da restauração, possibilitando ao profissional maior previsibilidade do resultado e menor risco de erros, preservando o máximo de estrutura dental sadia. Nas primeiras sessões, é de grande importância o planejamento, como a fotografia do caso, para um estudo mais detalhado, e a possibilidade de o paciente visualizar melhor os problemas e a solução que o dentista propõe. A confecção de modelos de estudo, enceramento diagnóstico, ensaios diagnósticos intraorais (mock-up), matriz palatina em casos de confecção de restaurações diretas, tudo é importante para o melhor planejamento e execução da restauração. O presente estudo cita indicações em tratamento restaurador direto, como baixo custo, ótima técnica para fechamento de diastemas e dentes conóides, bem como a dependência da técnica e dos conhecimentos do profissional. Trata também sobre as indicações para tratamento restaurador indireto,



como, por exemplo boa durabilidade, rigidez semelhante ao esmalte e cumprir as altas expectativas dos pacientes. Concluem assim que o correto conhecimento de técnicas, indicações e materiais, e um bom planejamento fazem com que os resultados finais estéticos desejados pelo paciente sejam alcançados.

Awad et al. (2015) produziram um trabalho apresentando a translucidez de resinas compostas e cerâmicas CAD/CAM em relação à espessura e rigidez da superfície. Hoje em dia, com o avanço da tecnologia e com o uso do CAD/CAM para produção de cerâmicas e os novos tipos de resina composta, cabe ao dentista entender e saber as diferenças dos materiais, pois, segundo Awad et al. “A translucidez tem sido enfatizada como um dos principais fatores no controle do resultado estético, pois, torna as restaurações cerâmicas e resinosas mais naturais”. Assim, para melhora na estética é necessário saber a relação translucidez e espessura, garantindo um perfeito resultado no tratamento. Os autores então compararam tipo de resinas compostas e cerâmicas diferentes para entender a relação da espessura com a opacidade e translucidez das restaurações. A partir de tabelas, os autores chegaram à conclusão de que a rugosidade e a espessura da superfície influenciam na translucidez desses materiais, porém, esses são apenas alguns dos fatores que influenciam fortemente na restauração. É importante então a fase de polimento no final da restauração, para que devolva uma grande parte da translucidez do material.

### 3 RESULTADOS

Foram analisados vinte (20) artigos. Destes, oito (8) tratam sobre restaurações em laminados cerâmicos (Tabela 2), nove (9) sobre resinas compostas (Tabela 3) e três (3) falando sobre os dois materiais.

Dos artigos selecionados, nove (9) apresentam relatos de caso clínicos sobre restaurações estéticas.

Compilados em duas tabelas, uma para resina composta e outra para laminados cerâmicos, apresentamos as indicações e contraindicações encontradas na pesquisa.

Gráfico 1. Quantidade de indicação/vantagens e contraindicação/desvantagens de cada material.

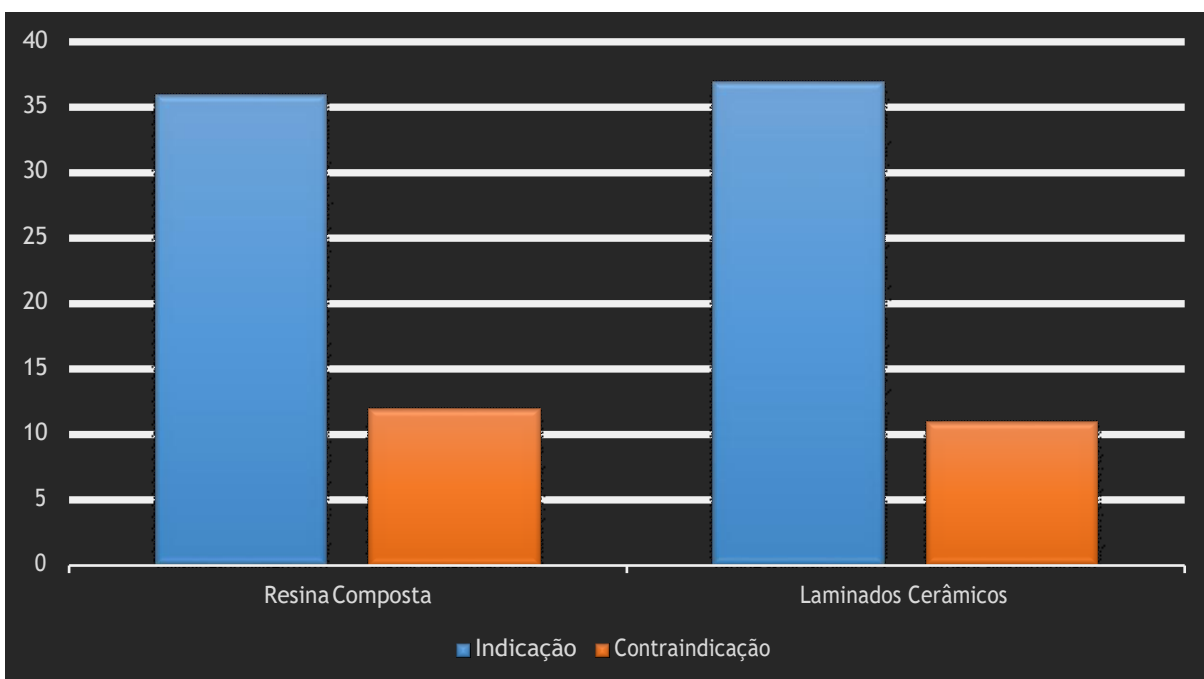


Tabela 2. Laminados cerâmicos.

| Autor e ano                               | Indicações/Vantagens clínicas  | Limitações/Desvantagens clínicas   |
|---|--|--|
| Amoroso et Al. (2012)                     | <ul style="list-style-type: none"> <li>- Cerâmica Vitrea - (feldspática, Leucida e Dissilicato de Litio) coroas anteriores, facetas, inlay, onlay, coroas posteriores até pré-molar e lentes de contato.</li> <li>- Alumina - (Óxido de Alumínio) indicado para coroas anteriores e posteriores, PPF anterior e Prótese adesiva.</li> <li>- Zircônia - indicado para coroa anterior e posterior, PPF anterior e posterior e prótese adesiva.</li> </ul>  | <ul style="list-style-type: none"> <li>- O trabalho não apresenta contra indicação para os laminados cerâmicos.</li> </ul>         |
| GRESNIGT M.M.; KALK W.; OZCAN .M. (2013). | <ul style="list-style-type: none"> <li>- O trabalho não apresenta indicação para laminados cerâmicos.</li> </ul>   | <ul style="list-style-type: none"> <li>- Quando expostas a soluções químicas podem apresentar deformação na superfície.</li> </ul> |
| Bezerra et Al. (2014)                     | <ul style="list-style-type: none"> <li>- Alta resistência à compressão e abrasão, estabilidade de cor, radiopacidade, estabilidade química, coeficiente de expansão térmica similar ao do dente e bom potencial para simular a aparência dos dentes naturais.</li> <li>- Fluorescência, opalescência e translucidez semelhantes à dentina.</li> <li>- Inércia química - menor adesão ou retenção de placa bacteriana ao longo do tempo, devido a conservação de sua lisura superficial.</li> </ul> | <ul style="list-style-type: none"> <li>- Friabilidade, o desgaste da estrutura dentária e custo elevado.</li> </ul>                |

|  |  |   |
|--|--|---|
| Ricci e Melo (2014)                          | <ul style="list-style-type: none"> <li>- Correções de forma em dentes expulsivos e/ou conóides onde a espessura da peça não exceda 0,5 mm</li> <li>- “efeito lente de contato”.</li> <li>- Correção de forma em dentes com anatomia convencional, múltiplos e com pouca ou ausente necessidade de correção de posicionamento.</li> <li>- Correção de forma em dentes com anatomia convencional, já restaurados previamente, múltiplos e/ou com necessidade de correção de posicionamento.</li> <li>- Dentes com escurecimento de substrato.</li> </ul> | <ul style="list-style-type: none"> <li>- Peças inferiores a 0,3mm apresentam alto risco de fratura em seu manuseio.</li> <li>- O clínico deve prover espessura adequada para uma estratificação natural. - - A correta escolha do material que irá bloquear o fundo é de suma importância para o valor final da restauração.</li> </ul>   |
| Neves, Maia e Dobranszki (2014)              | <ul style="list-style-type: none"> <li>- Reanatomizar dentes anteriores;</li> <li>- Modificar a posição dentária, tornando-os expulsivos ou lingualizados;</li> <li>- Corrigir desalinhamento e rotação dentária;</li> <li>- Aumentar o tamanho dentário;</li> <li>- Restabelecer volume vestibular;</li> <li>- Promover pequena mudança de cor;</li> <li>- Fechamento de diastemas;</li> <li>- Restaurar borda incisal trincada;</li> <li>- Recobrir restaurações de porcelana ou metalocerâmicas.</li> </ul>   | <ul style="list-style-type: none"> <li>- Destruição extensa,</li> <li>- Coloração escura ou severa,</li> <li>- Pacientes com distúrbios musculares, como por exemplo, o bruxismo,</li> <li>- Possibilidade de recessão gengival devido a uma margem mais volumosa,</li> <li>- Técnica irreversível,</li> <li>- em pacientes jovens, os quais iniciariam precocemente um ciclo restaurados.</li> </ul> |
| VENÂNCIO G.N; JÚNIOR R.R.G; DIAS S.T. (2014) | <ul style="list-style-type: none"> <li>- Amelogênese imperfeita;</li> <li>- Pequena inclinação para lingual/vestibular;</li> <li>- Fraturas em dentes jovens;</li> <li>- Pouco acúmulo de placa;</li> <li>- Maior longevidade quando comparado com a resina composta.</li> </ul>   | <ul style="list-style-type: none"> <li>- Hábitos parafuncionais;</li> <li>- Dentes com grandes restaurações;</li> <li>- Possivelmente acarretara a sensibilidade dentinária.</li> </ul>   |
| Higashi et al. (2014)                        | <ul style="list-style-type: none"> <li>- Dentes anteriores que apresentam perda significativa da estrutura coronal;</li> <li>- Grande número de restaurações extensas;</li> <li>- Alterações de forma em vários dentes;</li> <li>- Descolorações por tetraciclina;</li> <li>- Resistentes ao clareamento;</li> <li>- Fabricação das peças de forma extraoral, otimizando os resultados estéticos e os procedimentos de</li> </ul>  | <ul style="list-style-type: none"> <li>- O trabalho não apresenta nenhuma contraindicação para os laminados cerâmicos.</li> </ul>   |

acabamento e polimento.

---

|                                |  |  |
|--------------------------------|--|--|
| Menezes, M. S.<br>et al (2015) | <ul style="list-style-type: none"><li>- Menor desgaste de tecido sadio;</li><li>- Ótima biocompatibilidade;</li><li>- Propriedades mecânicas que biomimetizam o esmalte dentário.</li></ul>  | - Por ser muito fina eles não fazem alteração de cor.                    |
| Zavanelli et al.<br>(2017)     | <ul style="list-style-type: none"><li>- Restabelecimento da estética dental;</li><li>- Reabilitação de guias de oclusão e desocclusão;</li><li>- Alterações dentais de menor e maior magnitude;</li><li>- Substituição de restaurações antigas de RC;</li><li>- Dentes com maiores manchamentos.</li></ul> | - O trabalho não apresenta contra indicação para os laminados cerâmicos. |

---

Tabela 3. Resina composta.

| Autor e ano                | Indicações/Vantagens clínicas   | Limitações/Desvantagens clínicas  |
|----------------------------|---|---|
| Conceição et al. (2007)    | <ul style="list-style-type: none"> <li>- Alteração de cor;</li> <li>- Pequena giroversão ou alteração de posicionamento;</li> <li>- Dentes tratados endodonticamente e com alteração de cor;</li> <li>- Dentes com fraturas amplas;</li> <li>- Dentes vitais com moderada alteração de cor,</li> <li>- Amplas lesões de cárie envolvendo a face vestibular;</li> <li>- Amplas lesões cervicais;</li> <li>- Dentes conóides;</li> <li>- Dentes hipoplásicos;</li> <li>- Alteração de cor e/ou morfologia superficial por fluorose;</li> <li>- Dentes com perimolise localizada na face vestibular;</li> <li>- Dentes com defeitos localizados ou descoloração intrínseca na face vestibular;</li> <li>- <u>Baixo custo.</u></li> </ul> | <ul style="list-style-type: none"> <li>- Dentes muito escuros;</li> <li>- Pacientes com hábitos parafuncionais;</li> <li>- Fumantes e/ou com ingestão frequente de substâncias corantes;</li> <li>- Grande giroversão e/ou apinhamento;</li> <li>- Alteração de posição para vestibular;</li> <li>- Características inerentes à resina composta (contração de polimerização, translucidez e machamento superficial).</li> </ul> |
| Conceição et al. (2007)    | <ul style="list-style-type: none"> <li>- Restaurações de cavidade tipo III, IV e V;</li> <li>- Restauração em dentes anteriores fraturados;</li> <li>- Fechamento de diastemas (Quanto menos amplo for o tamanho do diastema, mais indicado é a RC); -</li> <li>- Recuperação ou transformação anatômica;</li> <li>- Restauração de defeito no esmalte;</li> <li>- Alongamento dental;</li> <li>- Substituição de restaurações deficientes.</li> </ul>  | <ul style="list-style-type: none"> <li>- Fumantes e/ou que ingerem frequentemente substâncias corantes;</li> <li>- Pacientes que realizam bruxismo.</li> </ul>  |
| Silva et al. (2008)        | <ul style="list-style-type: none"> <li>- Microparticuladas: dentes anteriores;</li> <li>- Híbridas e michro-Hídrida: indicação universal;</li> <li>- Nanoparticulas e nano-híbridas: maior longevidade, brilho e lisura, sendo ótima para dentes anteriores.</li> </ul>   | <ul style="list-style-type: none"> <li>- Contração de polimerização.</li> </ul>   |
| Pontons-Melo et al. (2011) | <ul style="list-style-type: none"> <li>- Boa previsibilidade;</li> <li>- Longevidade aceitável;</li> <li>- Possibilidade de procedimento mais conservador a um custo baixo;</li> </ul>  | <ul style="list-style-type: none"> <li>- O trabalho não cita contra indicação para as resinas compostas.</li> </ul>   |

- Bom resultado estético devido a sua grande variedade de cor.

|  |   |  |
|--|---|--|
| GRESNIGT<br>M.M.; KALK W.;<br>OZCAN .M.<br>(2013). | - O trabalho não cita indicação para as resinas compostas.  | - Grandes forças mastigatórias;<br>- Exposição de comidas ácidas;<br>- Acúmulo de biofilme, levando a uma degradação do material.                            |
| Rodrigue et<br>al. (2014)                          | <ul style="list-style-type: none"> <li>- Boa lisura superficial e facilidade de polimento;</li> <li>- Radiopacidade;</li> <li>- Coeficiente de expansão térmica linear relativamente similar ao da estrutura do dente;</li> <li>- Resistência à compressão;</li> <li>- Durabilidade da restauração;</li> <li>- Rapidez na obtenção dos resultados e reversibilidade do procedimento;</li> <li>- Técnica minimamente invasiva;</li> <li>- Possível reproduzir as características ópticas dos dentes sendo uma alternativa conservadora, rápida e com ótima relação custo-benefício;</li> <li>- Previsibilidade com a utilização de um planejamento e de guias com siliconas de adição ou condensação;</li> <li>- Passíveis de reparo e de fácil execução;</li> <li>- Reproduz artisticamente a dentina e o esmalte por meio da técnica estratificada.</li> </ul> | <ul style="list-style-type: none"> <li>- Ocorrência de trincas e infiltração marginal;</li> <li>- Manchamento superficial e descoloração interna.</li> </ul> |
| Campos et al.<br>(2015)                            | - Técnica da mão livre: procedimento mais rápido e de menor custo, dispensa a etapa de enceramento e moldagem.  | - Exigência da habilidade e treinamento do operador para utilização da técnica;  |
| Muraro, D.F. et<br>al. (2016)                      | - Resina Bulk Fill: dentes posteriores, dispensando a técnica incremental, diminuindo o tempo clínico.  | - Dentes anteriores por possuir monocromaticidade e alta translucidez, influenciando negativamente na estética.  |

|                          |   |  |
|--------------------------|---|--|
| Demarco et al.<br>(2017) | <ul style="list-style-type: none"> <li>- Se igualar a coloração de dentes naturais;</li> <li>- Capacidade de união aos tecidos dentais;</li> <li>- Necessidade de pouca perda de tecido sadio;</li> <li>- baixo custo.</li> </ul> | <ul style="list-style-type: none"> <li>- Presença de cárie em dentes anteriores são tipicamente pacientes de alto risco;</li> <li>- Bruxismo/hábitos parafuncionais;</li> <li>- Idade do paciente;</li> <li>- Problemas socioeconômicos;</li> <li>- Relação do operador com a técnica utilizada, a prática com o material, até aspectos culturais do cirurgião dentista podem influenciar na longevidade da restauração;</li> <li>- Defeitos relacionados a estética impedindo a perfeição na restauração em dentes anteriores.</li> </ul> |
|                          |   |  |
| Silva et al.<br>(2017)   | <ul style="list-style-type: none"> <li>- Resistência considerável;</li> <li>- Custo acessível;</li> <li>- Adesividade;</li> <li>- Possibilidade de preparos cavitários mais conservadores.</li> </ul>                             | <ul style="list-style-type: none"> <li>-Propriedades mecânicas como toxicidade;</li> <li>- Instabilidade ou alteração de cor.</li> </ul>   |



## 4 DISCUSSÃO

Atualmente a estética dentária é muito procurada nos consultórios odontológicos, fazendo com que os cirurgiões-dentistas, conheçam as indicações e contraindicações de cada material restaurador.

Os laminados cerâmicos apresentam indicações para coroas de dentes anteriores, facetas, inlay, onlay, lentes de contato e PPF de dentes anteriores (Amoroso et al. 2012). Tal como para dentes com amelogênese imperfeita, dentes com grande lesão na cervical, dentes com pequena inclinação para vestibular/lingual, aumento do tamanho dentário e promovem pequena mudança na cor e ajuda no fechamento de diastemas (Neves, Maia, Dobranski., 2014; Venâncio et al., 2014).

Em casos em que os dentes anteriores apresentam uma perda significativa da estrutura coronária e em casos de descoloração por tetraciclina, em que os dentes são resistentes ao clareamento dental, também são indicações para cerâmicas (Higashi et al. 2014).

As cerâmicas apresentam alta resistência a compressão e abrasão, possuem estabilidade de cor e estabilidade química, possuem também coeficiente de expansão térmico similar ao do dente, além de um bom potencial para simular a aparência dos dentes naturais, reproduzindo as propriedades ópticas do esmalte e da dentina: fluorescência, opalescência e translucidez (Bezzera et al., 2014). Possuem uma ótima biocompatibilidade e apresentam propriedades mecânicas que biomimetizam o esmalte dentário (Menezes, M.S. et al., 2015).

Em casos onde a peça cerâmica não exceda 0,5mm, deixando assim o efeito “lente de contato”, os laminados cerâmicos devolvem uma anatômica convencional e também uma leve correção de posicionamento (Ricci e Melo Jr., 2014).

O pouco acúmulo de biofilme no material e a maior longevidade quando comparados com as resinas compostas (Venâncio et al., 2014) tornam os laminados cerâmicos um material altamente utilizado em restaurações da estrutura dentária.

Como desvantagem clínica os laminados cerâmicos apresentam ser uma técnica irreversível com necessidade de se fazer algum tipo de desgaste, principalmente na tentativa de sua remoção. Em casos onde a margem do material apresenta-se mais volumosa, possibilidade de recessão gengival. O material não aparenta ser uma boa escolha para casos de coloração dentárias escuras ou severas (Neves, Maia e Dobranski 2014).

Pacientes com hábitos parafuncionais ou com dentes com grandes restaurações, não estão indicados para um tratamento com as cerâmicas (Venâncio et al., 2014).

O material, quando exposto à soluções químicas podem apresentar deformação na superfície e também possui um custo elevado (Gresnight M.M.; Kalk W.; Ozcan M. 2013 e Bezerra et al 2014).

Apresentando assim que os laminados cerâmicos entregam um ótimo resultado sendo indicado para vários tipos de casos, apresentam uma longevidade boa, alta resistência e uma ótima biocompatibilidade ao dente. Porém, é necessário levar em consideração as suas contraindicações, pois ela não é um bom material de escolha para alguns casos.

A resina composta é um material indicado para casos de dentes com alterações de cor, dentes com pequena giroversão ou alteração de posicionamento, fraturas amplas, grandes lesões de cárie envolvendo face vestibular ou na cervical, dentes hipoplásicos ou com perimólise localizada na face vestibular e redução ou fechamento de diastemas (Conceição et al., 2007).

Esse material apresenta boa lisura superficial, facilidade de polimento, é resistente à compressão, possui rapidez na obtenção dos resultados e possibilita reversibilidade do procedimento. Exibe também a sua boa previsibilidade, longevidade aceitável, a possibilidade de ser um procedimento mais conservado, entrega um bom resultado estético devido a sua grande variedade de cor e é um material de baixo custo (Rodrigue et al., 2014 e Pontons-Melo et al., 2011).

Elas apresentam limitações para pacientes com hábitos parafuncionais, fumantes, pacientes que ingerem frequentemente substâncias corantes, dentes com

grande giroversão e/ou apinhamento e o risco de manchamento superficial (Conceição et al., 2007). Grandes forças mastigatórias, exposição a comidas ácidas, problemas na saliva e acúmulo de biofilme, levam a degradação do material (Gresnigt et al., 2013).

Um dos grandes problemas das resinas compostas é a contração de polimerização que pode levar a ocorrência de trincas e infiltração marginal aumentando a exigência da habilidade e treinamento do operador para utilização da técnica (Rodrigues et al., 2014 e Campos et al., 2015). Propriedades mecânicas, toxicidade e instabilidade ou alteração de cor, também apontam desvantagens clínicas no material (Silva et al., 2017).

Quando feita a técnica correta, esse material entrega um bom resultado para restaurações estéticas para pacientes que não possuem condições financeiras para um tratamento indireto, é um procedimento que requer pouco ou grande desgaste que possui como desvantagem a contração de polimerização e a instabilidade de cor, contrapondo assim com os laminados cerâmicos.

## **5 CONSIDERAÇÕES FINAIS**

Dentro das limitações desse estudo, pode-se concluir que, tanto as cerâmicas quanto as resinas compostas apresentam grande possibilidade de indicações para procedimentos estéticos. A escolha do material fica a critério do cirurgião-dentista em conjunto com o paciente, para assim devolver a estética dos dentes anteriores de uma maneira mais correta e que traga o resultado esperado no final do tratamento.

## REFERÊNCIAS

1. HIGASHI et al. Planejamento estético em dentes anteriores. ODONTOLOGIA ESTÉTICA: Planejamento e técnica, São José dos Campos: Artes Médicas, 2014. Cap. 7. p. 138-154.
2. DEMARCO et al. Should my composite restorations last forever? Why are they failing?. Braz. Oral Res. 31: ed 56, p. 92- 99, May 2017.
3. SILVA et. al. Resinas compostas: estágio atual e perspectivas. Revista Odonto. São Bernado do Campo, SP, n. 32, p. 94-104, Jul-dez2008.
4. PASCOTTO et al. Considerações sobre o planejamento e confecção de facetas diretas em resina composta. Rev. Dental press estét. 2008; 5(2):96-109.
5. CAMPOS et al. Reabilitação da estética na recuperação da harmonia do sorriso: relato de caso. RFO. Passo Fundo, v.20, n.2, p.227-231, 2015
6. ANDRADE & FERREIRA. Laminados cerâmicos: entética e função. CD Smile, 2007:1(5):44-7.
7. BEZERRA et al. Reabilitação estética e funcional do sorriso: relato de caso clínico. Revista Odontológica de Araçatuba, v.35,n1,p. 34-37, 2014.
8. AMOROSO et. al. Cerâmicas odontológicas: propriedades, indicações e considerações clínicas. Revista Odontológica de Araçatuba, v.33, n.2, p. 19-25, Julho-Dezembro, 2012.
9. CONCEIÇÃO, E.N. Restaurações de resina composta direta em dentes anteriores. Ed.2, Dentística: saúde e estética, Porto Alegre: Artmed, 2007, p.321-355.
10. CONCEIÇÃO, E.N. Faceta direta de resina composta. ed.2, Dentística: Saúde e Estética, Porto Alegre: Artmed, 2007. p. 357-383.
11. PONTONS-MELO et al. A direct composite resin stratification technique for restoration of the smile. Quintessence Int, 42, 2015-211, 2011.
12. GRESNIGT et al. Randomized Clinical Trial of Indirect Resin Composite and Ceramic Venners: Up to 3-year Follow-up. The Journal of Adhesive Dentistry, Vol 15, N 2, p. 181-190, 2013.

13. RICCI e MELLO Jr. Laminados cerâmicos: uma proposta de classificação e indicação segundo revisão crítica conceitual. Revista APCD de estética, 22037, 2014.
14. RODRIGUES et al. Reanatomização dental com Resina Composta. Revista Bahiana de Odontologia, 5 (3):que-192, Dez, 2014.
15. NEVES, GGA, MAIA,EAV, DOBRANSZKI, NPCD. Facetas laminadas com mínimo desgaste - Protocolo de interesse clínico. R Odontol Planal Cent, 4(1): 23-31,Jan-Jun, 2014.
16. VENÂNCIO et al. Conservative esthetic solution with ceramic laminates: literature review. RSBO, 2 ed. p. 185-191, Apr-Jun, 2014.
17. MENEZES et al. Reabilitação estética do sorriso com laminados cerâmicos: Relato de caso clínico. Rev. Odontl Bras Central, p. 37-43, ed. 68,2015.
18. AWAD et al. Translucency of esthetic dental restorative CAD/CAM materials and composite resins with respect to thickness and surface roughness. 6. ed, rev The Journal of prosthetic dentistry. Munich-Germany. Editorial Council. p.534-540. June 2015.
19. GOIATO et al. 2016 Planejamento e instalação de restaurações cerâmicas: relato de caso. Revista Odontológica de Araçatuba, V. 37, n. 2, p. 09-16, Maio/Agosta 2016.
20. MURARO, D.F. et al. Resinas Compostas de preenchimento único - Relato de caso. Clínica-International Journal of Brazilian Dentistry, Florianopolis, v.12, n.2, p.180-185, abr/jun, 2016.
21. SILVA et al. Estabilidade de cor das resinas compostas: um desafio para a dentística restauradora. Arch Health Invest, 6(10), 451-457, 2017.
22. ZAVANELLI A.C. et al. Previsibilidade do tratamento estético com lentes de contato cerâmicas. Arcvest Health Invest,(12):598-603, 2017.

Autorizo a reprodução e divulgação total ou parcial desta obra, por qualquer meio convencional ou eletrônico, para fins de estudo e pesquisa, desde que citada a fonte.

Luiz Gustavo Carvalho Correa  
Taubaté, Novembro de 2018.