

UNIVERSIDADE DE TAUBATÉ
Otávio Alberto da Costa Fartes

**AVALIAÇÃO DO FENÓTIPO PERIODONTAL, COMPARAÇÃO
ENTRE ENXERTOS DE TECIDO CONJUNTIVO E MATRIZ DE
COLÁGENO XENOGÊNICA EM RECESSÕES GENGIVAS
MÚLTIPLAS: ensaio clínico longitudinal de boca dividida**

Taubaté – SP
2022

UNIVERSIDADE DE TAUBATÉ
Otávio Alberto da Costa Fartes

**AVALIAÇÃO DO FENÓTIPO PERIODONTAL, COMPARAÇÃO
ENTRE ENXERTOS DE TECIDO CONJUNTIVO E MATRIZ DE
COLÁGENO XENOGÊNICA EM RECESSÕES GENGIVAS
MÚLTIPLAS: ensaio clínico longitudinal de boca dividida**

Tese apresentada para obtenção do título de
Doutor pelo Curso de Pós-graduação em
Odontologia da Faculdade de Odontologia da
Universidade de Taubaté - UNITAU.
Área de Concentração: Periodontia

Orientador: Prof. Dr. José Roberto Cortelli

Taubaté – SP
2022

**Grupo Especial de Tratamento da Informação – GETI
Sistema Integrado de Bibliotecas – SIBi
Universidade de Taubaté - UNITAU**

F247a Fartes, Otávio Alberto da Costa

Avaliação do fenótipo periodontal, comparação entre enxertos de tecido conjuntivo e matriz de colágeno xenogênica em recessões gengivais múltiplas: ensaio clínico longitudinal de boca dividida / Otávio Alberto da Costa Fartes. -- 2022.

120 f. : il.

Tese (doutorado) - Universidade de Taubaté, Pró-reitoria de Pesquisa e Pós-graduação, Taubaté, 2022.

Orientação: Prof. Dr. José Roberto Cortelli, Departamento de Odontologia.

1. Periodontia. 2. Recessão gengival. 3. Tecido conjuntivo. 4. Xenoenxertos. 5. Tomografia computadorizada de feixe cônica. I. Universidade de Taubaté. Programa de Pós-graduação em Odontologia. II. Título.

CDD – 617.632

OTÁVIO ALBERTO DA COSTA FARTES

Data: 24 de novembro de 2022

Resultado: Aprovado

BANCA EXAMINADORA

Prof. Dr. José Roberto Cortelli

Universidade de Taubaté

Assinatura: _____

Prof. Dr. Davi Romeiro Aquino

Universidade de Taubaté

Assinatura: _____

Profa. Dra. Sheila Cavalca Cortelli

Universidade de Taubaté

Assinatura: _____

Profa. Dra. Jesca Neftali Nogueira Silva

Centro Universitário Arthur Sá Earp Neto

Assinatura: _____

Profa. Dra. Priscila de Macedo Máximo

Universidade de Taubaté

Assinatura: _____

Este trabalho é dedicado à minha esposa Bruna, por todo incentivo, suporte familiar, compreensão, resiliência e carinho. Sem você nada teria sentido e nada seria possível. Gratidão eterna pela sua incondicionalidade em minhas escolhas e projetos.

Aos meus filhos Heitor e Stella, por todo carinho, inspiração e motivação. Papai agradece pela compreensão da ausência em muitos momentos devido às tarefas solitárias que o curso de doutorado exige. Amo vocês!

AGRADECIMENTOS

A Deus, em primeiro lugar, pelo dom da vida, pelos ensinamentos diários, pelas pessoas que colocou em meu caminho, por tudo o que me proporciona e pela oportunidade de realizar meus sonhos, dando-me forças nos momentos mais difíceis. Obrigado Senhor!

Ao meu pai, Dr. Alberto Fartes, por me apresentar o caminho da Odontologia de verdade. Na importância de exercer essa profissão com ética, comprometimento e seriedade. Tenho certeza que onde o senhor estiver, está orgulhoso da nossa trajetória juntos. Também agradeço à minha mãe, Marilene Fartes, pelo alicerce e formação humana sólidos.

À coordenação da Pós-graduação em Odontologia da Faculdade de Odontologia da Universidade de Taubaté – UNITAU, Professores Doutores José Roberto Cortelli e Laís Concílio, pela confiança, paciência e suporte em todos os momentos.

De forma muito especial, ao meu incansável orientador, Professor Doutor José Roberto Cortelli, que apesar das inúmeras responsabilidades sempre esteve pronto, com vontade para orientar-me no que foi preciso com tamanha maestria. Serei, para sempre grato, por todos seus ensinamentos, que contribuíram significativamente para o meu crescimento como profissional e ser humano. Obrigado por tornar-me um Doutor na arte da Periodontia. Que fique aqui registrada minha eterna gratidão por sua assistência incondicional, por suas palavras e atitudes seguras e, finalmente, pelas lições que me foram transmitidas juntamente com seu conhecimento científico.

Aos professores da Pós-graduação em Odontologia da Faculdade de Odontologia da Universidade de Taubaté – UNITAU, que não mediram esforços para o ensinar, colocando suas experiências e conhecimentos a disposição para minha melhor formação.

Aos Doutores Davi Romeiro Aquino, Emanuel da Silva Rovai, Priscila de Macedo Máximo e Jesca Neftali Nogueira Silva, pelo aceite em participar da Banca desta Tese, tendo desde já a certeza de que suas críticas e sugestões serão essenciais na condução do saber e para o meu aperfeiçoamento profissional.

À toda equipe da Pós-graduação em Odontologia da Faculdade de Odontologia da Universidade de Taubaté – UNITAU, agradeço a todos que foram fundamentais para o desenvolvimento do doutorado e, principalmente, a amizade, assim como todo suporte fornecido. Em especial à amiga, Daniele Duarte, sempre solícita, disposta a ajudar e resolver todas as nossas necessidades e demandas.

Aos discentes e docentes do curso de Especialização em Periodontia da Associação Brasileira de Odontologia – Regional Juiz de Fora (ABO-JF), agradeço por toda a ajuda, dedicação e disponibilidade durante todas as etapas da pesquisa, em especial na composição da amostra, triagem e diagnóstico dos participantes. Em especial ao professor Doutor Leandro Resende.

À toda equipe da Odonto Imagem, pela incondicional abertura da estrutura, contribuição nos exames de imagem e interpretações das tomografias computadorizadas de feixe cônico. Em especial à amiga e qualificada Professora Doutora Simone Ragone e à parceira, competente radiologista e pesquisadora Doutora Jesca Nogueira Silva, que mensurou as imagens tomográficas nas técnicas da pesquisa.

À toda equipe do Instituto Fartes, pois sem vocês nada seria possível! obrigado pela dedicação às etapas clínicas e cirúrgicas da pesquisa. Em especial fica toda a minha gratidão, admiração e lealdade pela parceira profissional de toda a vida, Júlia Nascimento, incansável e senso de responsabilidade no decorrer desse estudo.

Aos colegas do doutorado, em especial ao amigo Leonardo Barroso, por termos caminhado juntos nesse desafio compartilhando horas no aprofundamento do saber profissional, trocando ideias e atingindo metas comuns.

Aos participantes deste estudo, que mesmo no anonimato, se doaram em nome da pesquisa e da ciência, viabilizando o avanço científico e tecnológico, tornando possível a melhoria e evolução da Odontologia, em especial da Periodontia para impactar positivamente na qualidade de vida de muitas pessoas. A vocês, meu carinho e respeito!

Aos meus amigos, que de uma forma ou de outra me incentivaram e brindaram com suas amizades e carinho.

Por fim, mas não menos importantes, aos meus pacientes, pelo carinho e compreensão nos momentos em que não foi possível atendê-los prontamente.

A todos, minha eterna gratidão...

“Os que se encantam com a prática sem a ciência são como os timoneiros que entram no navio sem timão nem bússola, nunca tendo certeza do seu destino”.

(Leonardo da Vinci)

Fartes OAC. *Avaliação do fenótipo periodontal, comparação entre enxertos de tecido conjuntivo e matriz de colágeno xenogênica em recessões gengivais múltiplas: ensaio clínico longitudinal de boca dividida* [Tese de doutorado]. Taubaté: Universidade de Taubaté, 2022. 120p.

RESUMO

Objetivo: Avaliar, por tomografia computadorizada de feixe cônico (TCFC), o fenótipo periodontal após tratamento cirúrgico pela técnica do retalho avançado coronalmente (RAC) utilizando enxerto de tecido conjuntivo (ETC) e uma matriz de colágeno xenogênica (MCX) em indivíduos portadores de recessão gengival (RG) múltipla bilateral na maxila. **Métodos:** Trata-se de um estudo longitudinal de boca dividida, que incluiu 11 indivíduos (7 mulheres e 4 homens, idades entre 34 e 59 anos, média de $44,45 \pm 9,59$ anos) portadores de RG múltipla bilateral na maxila Classe RT1, com queixas estéticas e de hipersensibilidade dentinária (HD) que foram inseridos simultaneamente em dois grupos: ETC - usado no lado direito (31 elementos) e MCX - usada no lado esquerdo (31 elementos). Os procedimentos foram considerados em visitas: Visita 1 (15 dias após alocação nos grupos, T0 - *baseline*), Visita 2 (15 dias após Visita 1, T01), Visita 3 (3 meses após Visita 2, T1) e Visita 4 (3 meses após Visita 3, T2). No *baseline* (T0), aos três (T1) e aos seis meses (T2) foram obtidos parâmetros periodontais (profundidade de sondagem [PS], nível clínico de inserção [NCI], índice de placa [IP], sangramento à sondagem [SS]) e medidas clínicas (profundidade da recessão gengival [PRG], largura do tecido ceratinizado [LTC]), estética e HD avaliadas pela escala visual analógica e aplicação do questionário *Oral Health Impact-14*. As análises do fenótipo periodontal foram realizadas em TCFC em T0 (*baseline*) e em T2. Antes e após os procedimentos cirúrgicos os participantes receberam orientações quanto à higiene bucal. Em T01, todos participantes passaram pelo procedimento de raspagem e alisamento radicular. Após o procedimento da técnica RAC, os participantes foram orientados quanto às medicações em caso de dor e desconfortos e quanto à alimentação e higiene bucal. Após 15 dias dos procedimentos plásticos periodontais, remoção das suturas, profilaxia e reforço da motivação e instrução para uma técnica de escovação dentária não traumática. Todos os dados de T0 (*baseline*), T1 e T2 foram agrupados em planilhas e analisados estatisticamente. **Resultados:** O grupo MCX apresentou média de tempo cirúrgico de $45,55 \pm 12,26$ minutos e grupo ETC, de $87,17 \pm 13,20$ minutos, com diferença estatisticamente significativa ($p < 0,05$). Não houve diferença estatisticamente significativa das médias das variáveis entre os grupos (ETC e MCX) nos tempos T0 (*baseline*), T1 e T2, individualmente ($p > 0,05$). Ao analisar as diferenças (T2-T0, *baseline*) das médias das variáveis dentro de cada grupo (ETC e MCX), observou-se diferenças estatisticamente significativas ($p < 0,05$). No geral, o grupo ETC apresentou 64,52% de cobertura radicular e o grupo MCX, 67,74%. No que se refere às coberturas totais e parciais, o grupo ETC representou 29,03% e 35,48% e o grupo MCX, 16,13% e 51,61%, respectivamente, sem diferenças estatisticamente significativas ($p < 0,05$). No OHIP-14, as pontuações mais altas foram nos domínios “dor física” e “desconforto psicológico” com “4,45” e “3,00”, respectivamente, que se pode julgar correspondentes à HD e estética. **Conclusões:** Em ambos os grupos houve redução da PRG, aumento da LTC e obtenção de um fenótipo mais espesso. A TCFC com uso de afastadores labiais comprovou ser uma prática simples, não invasiva e confiável que permite a

mensuração do fenótipo periodontal. As cirurgias com a técnica RAC foram eficazes tanto para ETC quanto para MCX, favorecendo a saúde bucal e qualidade de vida dos participantes a partir do terceiro mês de pós-cirurgia. A MCX pode ser utilizada como alternativa ao ETC nas RG múltiplas evitando-se a necessidade de segunda área cirúrgica e encurtando o tempo do procedimento com redução do desconforto no pós-operatório.

Palavras-chave: Periodontia; Recessão gengival; Tecido conjuntivo; Xenoenxertos; Tomografia computadorizada de feixe cônico.

Fartes OAC. *Evaluation of periodontal phenotype, comparison between connective tissue grafts and xenogeneic collagen matrix in multiple gingival recessions: longitudinal split-mouth clinical trial* [Doctoral Thesis]. Taubaté: University of Taubaté, 2022. 120p.

ABSTRACT

Objective: To evaluate, by cone-beam computed tomography (CBCT), the periodontal phenotype after surgical treatment using the coronally advanced flap (CAF) technique using connective tissue graft (CTG) and a xenogeneic collagen matrix (XCM) in individuals with gingival recession (GR) multiple bilateral in the maxilla. **Methods:** This is a longitudinal split-mouth study that included 11 individuals (7 women and 4 men, ages between 34 and 59 years, mean 44.45 ± 9.59 years) with multiple bilateral GR in the maxilla Class RT1, with aesthetic complaints and dentin hypersensitivity (DH) who were inserted simultaneously into two groups: CTG - used on the right side (31 elements) and XCM - used on the left side (31 elements). The procedures were considered in visits: Visit 1 (15 days after allocation to groups, T0 - baseline), Visit 2 (15 days after Visit 1, T01), Visit 3 (3 months after Visit 2, T1) and Visit 4 (3 months after Visit 3, T2). At baseline (T0), at three (T1) and at six months (T2) periodontal parameters (probing depth [PD], clinical attachment level [CAL], plaque index [PI], bleeding on probing [BP]) and clinical measures (depth of gingival recession [DGR], keratinized tissue width [KTW]), aesthetics and DH assessed by the visual analogue scale and application of the Oral Health Impact-14 questionnaire. Periodontal phenotype analyzes were performed on CBCT at T0 (baseline) and at T2. Before and after the surgical procedures, the participants received guidance on oral hygiene. In T01, all participants underwent the scaling and root planing procedure. After the CAF technique procedure, the participants were instructed about the medications in case of pain and discomfort and about food and oral hygiene. After 15 days of periodontal plastic procedures, suture removal, prophylaxis and reinforcement of motivation and instruction for a non-traumatic toothbrushing technique. All data from T0 (baseline), T1 and T2 were grouped in spreadsheets and statistically analyzed. **Results:** The XCM group had an average surgical time of 45.55 ± 12.26 minutes and the CTG group, 87.17 ± 13.20 minutes, with a statistically significant difference ($p < 0.05$). There was no statistically significant difference in the means of the variables between the groups (CTG and XCM) at times T0 (baseline), T1 and T2, individually ($p > 0.05$). When analyzing the differences (T2-T0, baseline) of the means of the variables within each group (CTG and XCM), statistically significant differences were observed ($p < 0.05$). Overall, the CTG group had 64.52% root coverage and the XCM group, 67.74%. With regard to total and partial coverage, the CTG group represented 29.03% and 35.48% and the XCM group, 16.13% and 51.61%, respectively, with no statistically significant differences ($p < 0.05$). **Conclusions:** In both groups there was a reduction in DGR, an increase in KTW and a thicker phenotype. CBCT using lip retractors has proven to be a simple, non-invasive and reliable practice that allows the measurement of the periodontal phenotype. The surgeries with the CAF technique were effective for both CTG and XCM, favoring the oral health and quality of life of the participants from the third month after surgery. XCM can be used as an alternative to CTG in multiple GR,

avoiding the need for a second surgical area and shortening the procedure time with reduced postoperative discomfort.

Keywords: Periodontics; Gingival recession; Connective tissue; Xenografts; Cone beam computed tomography.

LISTA DE FIGURAS

Figura 1 - Recessão de Classes I e II de Miller	25
Figura 2 - RT1 de Cairo.....	27
Figura 3 - RT2 de Cairo.....	27
Figura 4 - RT3 de Cairo.....	27
Figura 5 - Imagens clínica e tomográficas de paciente com fenótipo periodontal fino	36
Figura 6 - Imagens clínica e tomográficas de paciente com fenótipo periodontal espesso.....	37
Figura 7 - Imagem de medida em TCFC de paciente com fenótipo espesso.....	37
Figura 8 - Imagem de medida da espessura da gengiva facial em fenótipo periodontal espesso em imagem de TCFC.....	38
Figura 9 - Secções parassagittais representativas das imagens de TCFC.....	40
Figura 10 - Quadro dos critérios de exclusão e inclusão.....	44
Figura 11 - Quadro da alocação dos grupos e amostra	45
Figura 12 - Quadro da alocação dos grupos com procedimentos cirúrgicos.....	46
Figura 13 - Imagens intraorais iniciais de uma participante do estudo.....	49
Figura 14 - Imagens de TCFC de dois dentes do estudo (14 e 24).....	50
Figura 15 - Imagens intraorais transoperatórias de uma participante do estudo.....	53
Figura 16 – Imagens clínicas intraorais pré e pós-operatórias (3 e 6 meses) de uma participante do estudo.....	53
Figura 17 - Imagens clínicas intraorais pré e pós-operatórias (3 e 6 meses) de outra participante do estudo	54

Figura 18 - Imagens clínicas intraorais pré e pós-operatórias (3 e 6 meses) de outra participante do estudo	54
Figura 19 - Desenho esquemático final do delineamento experimental	55
Figura 20 - Quadro dos dados obtidos da amostra na Visita 1 - <i>baseline</i> (T0)	57
Figura 21 - Quadro dos dados obtidos da amostra na Visita 3 (T1)	58
Figura 22 - Quadro dos dados obtidos da amostra na Visita 4 (T2)	58
Figura 23 - Quadro dos dados obtidos do OHIP-14 em T0, T1 e T2	59
Figura 24 - Gráfico da frequência relativa dos elementos dentários tratados	60
Figura 25 - <i>Boxplots</i> de T0 e T2 da variável PRG de ETC e MCX	62
Figura 26 - <i>Boxplots</i> de T0 e T2 da variável LTC de ETC e MCX	62
Figura 27 - <i>Boxplots</i> de T0 e T2 da variável fenótipo periodontal (TCFC) de ETC e MCX	63
Figura 28 - Gráfico da frequência relativa das CR seis meses de pós-operatório.....	65

LISTA DE TABELAS

Tabela 1 - Tamanho da amostra para a frequência em uma população	43
Tabela 2 - Análise das variáveis entre grupos no <i>baseline</i> (T0), três (T1) e seis meses (T2) de pós-operatório	61
Tabela 3 - Médias da diferença das variáveis nos grupos entre seis meses (T2) de pós-operatório e o <i>baseline</i> (T0).....	64
Tabela 4 - Análise das CR das RG por grupo após seis meses (T2) de pós-operatório	65
Tabela 5 – Descritivas das médias do questionário OHIP ao longo do tempo	66
Tabela 6 – Teste de <i>Friedman</i> do OHIP-14 ao longo do tempo	66

LISTA DE ABREVIATURAS E SIGLAS

3D	- Tridimensional
CAEE	- Certificado de Apresentação de Apreciação Ética
CEP	- Comitê de Ética em Pesquisa
cm	- Centímetro
CR	- Cobertura radicular
CRP	- Cobertura radicular parcial
CRT	- Cobertura radicular total
DP	- Doença periodontal
DRG	- Defeito de recessão gengival
ECR	- Ensaio clínico randomizado
EGL	- Enxerto gengival livre
EPE	- Enxerto palatino epitelializado
ETC	- Enxerto de tecido conjuntivo
EVA	- Escala visual analógica
HD	- Hipersensibilidade dentinária
ICC	- Coeficiente de correlação intraclasse
IP	- Índice de placa
JCE	- Junção cimento-esmalte
JMG	- Junção mucogengival
LTC	- Largura de tecido ceratinizado
MCX	- Matriz de colágeno xenogênica
MDA	- Matriz dérmica acelular
mm	- Milímetro

NCI	- Nível clínico de inserção
nº.	- Número
OHIP	- <i>Oral Health Impact</i> (Impacto na Saúde Bucal)
PRG	- Profundidade da recessão gengival
PS	- Profundidade de sondagem
RAC	- Retalho avançado coronalmente
RAR	- Raspagem e alisamento radicular
RG	- Recessão gengival
RPC	- Retalho posicionado coronalmente
RPL	- Retalho posicionado lateralmente
RT	- <i>Type of recession</i> (tipo de recessão)
RTG	- Regeneração tecidual guiada
SS	- Sangramento à sondagem
TC	- Tecido ceratinizado
TCFC	- Tomografia computadorizada de feixe cônico
TCLE	- Termo de Consentimento Livre e Esclarecido
UNITAU	- Universidade de Taubaté (UNITAU)
X	- Vezes

LISTA DE SÍMBOLOS

\leq - Menor ou igual

\pm - Desvio-padrão (mais ou menos)

% - Percentual

$>$ - Maior

$+$ - Mais

$<$ - Menor

$=$ - Igual

\geq - Maior ou igual

® - Marca registrada

κ - Kappa

SUMÁRIO

1 INTRODUÇÃO	19
2 REVISÃO DA LITERATURA.....	24
2.1 Recessões Gengivais	24
2.1.1 Classificação das Recessões Gengivais	24
2.2 Tratamento das Recessões Gengivais	28
2.2.1 Técnica do Retalho Avançado Coronalmente com Enxertos	30
2.3 Tomografia Computadorizada de Feixe Cônico (TCFC)	34
2.3.1 Medida da Espessura do Fenótipo Periodontal por TCFC	35
3 PROPOSIÇÃO	41
4 MÉTODO.....	42
4.1 Aspectos Éticos.....	42
4.2 Desenho do Estudo.....	42
4.3 Desfechos e Cálculo Amostral	43
4.4 População de Estudo e Seleção dos Participantes.....	43
4.5 Critérios de Exclusão e Inclusão	44
4.6 Delineamento Experimental	44
4.6.1 Treinamento e Concordância Intraexaminador	47
4.6.2 Avaliação dos Parâmetros Periodontais, da RG, da Estética e da HD	48
4.6.3 Avaliação da Espessura do Fenótipo Periodontal por TCFC.....	50
4.6.4 Aplicação do Questionário OHIP-14-PT	51
4.6.5 Raspagem e Alisamento Radicular (RAR)	51
4.6.6 Tratamento Cirúrgico pela Técnica RAC com Enxertos.....	52
4.7 Análise Estatística.....	55
5 RESULTADOS.....	57
6 DISCUSSÃO	67
7 CONCLUSÕES	75
REFERÊNCIAS.....	76

APÊNDICES 82

APÊNDICE A - Ficha de Identificação dos Participantes	82
APÊNDICE B - Ficha para Anamnese	83
APÊNDICE C - Classificação de Miller Jr (1985) e de Cairo et al. (2011).....	84
APÊNDICE D - Ficha Periodontal	85
APÊNDICE E - Questionário OHIP-14-PT	87
APÊNDICE F - Escala Visual Analógica	88

ANEXOS 89

ANEXO A - Parecer Consubstanciado do CEP UNITAU	89
ANEXO B - Termo de Consentimento Livre e Esclarecido (TCLE).....	92
ANEXO C - Declaração de Infraestrutura da ABO-JF	94
ANEXO D - Artigo submetido ao <i>Journal of Esthetic and Restorative Dentistry</i> - A3	95

1 INTRODUÇÃO

A gengiva é delimitada em três regiões, marginal, interdental e inserida, apresentando variações em estrutura e espessura conforme demanda funcional. A gengiva marginal circunda o elemento dentário, formando a superfície de tecido mole do sulco gengival (Formiga et al., 2020). A gengiva interdental apresenta formato piramidal sobre o ponto de contato dentário. A gengiva inserida é firme e contínua com a margem gengival, ligada ao perióstio do osso alveolar. A espessura da gengiva inserida é um parâmetro de grande importância clínica, com variações em relação à idade e às diferentes áreas da cavidade bucal, sendo representada pela distância entre a junção mucogengival (JMG) e a superfície externa do sulco gengival (Newman et al., 2016).

O biotipo gengival ou fenótipo periodontal corresponde à espessura gengival e ao tecido ósseo que envolve o dente. O fenótipo pode ser dividido, de maneira geral, em espesso ou fino, apresentando assim diferentes associações entre tecidos moles e duros. Problemas gengivais ou periodontais são mais propensos a ocorrer em pacientes com um fenótipo fino. O fenótipo espesso é representado por vasto tecido ceratinizado (TC) de contorno gengival plano, indicando arquitetura óssea subjacente espessa, com maior resistência à inflamação ou trauma. Por outro lado, o fenótipo periodontal fino é delimitado por menor faixa do TC e contorno gengival escamoso, de arquitetura óssea fina, mais sensível a injúrias. A inflamação do tecido periodontal implica na formação de bolsa no biotipo espesso e de recessão gengival (RG) e perda de papilas nos tecidos finos (Manjunath et al., 2015).

A RG ou defeito de recessão gengival (DRG) pode ser definida como o deslocamento apical da margem gengival para a respectiva junção cimento-esmalte (JCE), resultando em exposição parcial da superfície radicular para a cavidade oral, o que pode ter importantes implicações estéticas, funcionais e para a saúde periodontal (Cortellini & Bissada, 2018; Formiga et al., 2020; Chambrone & Ávila-Ortiz, 2021). É um problema substancial que afeta grupos de meia e idade avançada (Cortellini & Bissada, 2018; Formiga et al., 2020). A RG é normalmente causada por vários fatores, incluindo, mas não se limitando a doença periodontal (DP), relações oclusais incorretas, fenótipo periodontal fino, padrão de erupção dentária e trauma mecânico (Armitage, 1999). Pode ser localizada ou múltipla. A superfície radicular exposta está frequentemente associada a queixas estéticas, hipersensibilidade dentinária (HD), desgaste mecânico da raiz, cárie radicular cervical e dificuldades para alcançar o controle ideal da placa (Tonetti et al., 2014). Esses problemas levam os pacientes a buscarem tratamentos corretivos (Ravipudi et al., 2017; Chambrone et al., 2019a; Formiga et al., 2020).

Semelhante a outras doenças e condições periodontais, o manejo eficaz de DRG é baseado em três pilares fundamentais: i) identificação e controle do(s) agente(s) causador(es) que levam ao aparecimento e progressão do defeito; ii) avaliação e análise das características do defeito e dos tecidos circundantes, e; iii) seleção e execução da opção de tratamento mais adequado, que pode envolver monitoração, terapia não cirúrgica e/ou correção cirúrgica (Chambrone & Tatakis, 2015; Chambrone et al., 2018, 2019b). No que diz respeito ao primeiro pilar, está bem documentado que diferentes fatores etiológicos podem contribuir para o desenvolvimento de DRG (Chambrone & Tatakis, 2016; Chambrone et al., 2018). O segundo pilar se concentra na avaliação das características do DRG (profundidade e

largura), o dente ou os dentes envolvidos e os tecidos periodontais circundantes (Rasperini et al., 2011; Cortellini & Bissada, 2018). Idealmente, essa caracterização deve ser guiada por um sistema de classificação simples que seja aplicável e reproduzível tanto na prática clínica quanto em ambientes de pesquisa. Por último, o terceiro pilar diz respeito à seleção da(s) opção(ões) de tratamento mais adequado(s) para cada cenário clínico individual. Se a correção cirúrgica for indicada, uma abordagem baseada em evidências para escolher um procedimento de cobertura radicular (CR) que abordaria as preocupações do paciente e melhoraria a saúde periodontal em longo prazo da maneira mais conservadora e previsível deve conduzir o processo de tomada de decisão clínica (Chambrone et al., 2019a).

As técnicas de CR para todos os tipos de DRG são realizadas com o objetivo de aumentar o TC isoladamente ou uma combinação de TC, regeneração de tecidos e a técnica do retalho avançado coronalmente (RAC) (Pini-Prato et al., 2010; AlSarhan et al., 2019). Tradicionalmente, na presença de menos TC próximo aos locais de recessão, um enxerto de tecido mole, como enxerto de tecido conjuntivo (ETC) junto com o RAC ou enxerto gengival livre (EGL) são recomendados. No entanto, se a largura da gengiva inserida for adequada, a técnica do RAC pode ser utilizada sozinha (Pini-Prato et al., 2010). Além disso, a espessura gengival tem impacto na presença de RG e nos resultados dos procedimentos de CR (AlSarhan et al., 2019).

A mucosa palatina é a principal área doadora de tecido mole e ETC, que são utilizados para aumentar a mucosa ceratinizada em torno de dentes e implantes, cobrindo raízes expostas e aumentando a espessura na região da crista alveolar (Gupta et al., 2015). Vários biomateriais estão disponíveis para superar as deficiências dos enxertos autógenos de tecidos moles, incluindo derivado de matriz de esmalte, matriz dérmica acelular, membranas de barreira e matriz de colágeno (Tatakis &

Trombelli, 2000; Abolfazli et al., 2009; Scarano et al., 2009). Dentre esses materiais, os dados iniciais de avaliação da matriz de colágeno xenogênica (MCX) mostraram resultados promissores em defeitos de recessão única (AlSarhan et al., 2019).

A MCX é uma bicamada composta por uma camada compactada externa projetada para segurar a sutura e proteger o defeito e a matriz porosa interna que promove a estabilização rápida do coágulo sanguíneo e incentiva a vascularização rápida e a integração do tecido (Ghanaati et al., 2011; Rocchietta et al., 2012). Foi demonstrado que a MCX promove a regeneração da gengiva ceratinizada tanto na largura quanto na espessura, não apenas ao redor do dente natural, mas também ao redor dos implantes (Sanz et al., 2009).

O fenótipo periodontal pode ser definido por diferentes métodos, invasivos ou não invasivos, como, por exemplo, a avaliação visual direta, avaliação por meio de sonda periodontal ou instrumentos endodônticos que permitem a realização de medidas de espessuras, por meio do método de transparência da sonda e pela avaliação transmucosa com instrumentos perfurantes. A espessura da mucosa palatina também pode ser mensurada por métodos não invasivos, utilizando-se exames por imagem, como dispositivos ultrassônicos e exames de tomografia computadorizada de feixe cônico (TCFC) (Manjunath et al., 2015).

Na tentativa de minimizar o incômodo na determinação da espessura dos tecidos moles dentários e eliminar outras limitações dos métodos descritos acima, alguns autores (Januário et al., 2008; Song et al., 2008; Barriviera et al., 2009; Ueno et al., 2014; Gupta et al., 2015; Yilmaz et al., 2015; Amid et al., 2017; Silva et al., 2017; Gürlek et al., 2018) começaram a determinar a espessura da mucosa mastigatória palatina e da gengiva vestibular a partir de exames tomográficos, tomografia computadorizada ou TCFC. No entanto, a distinção entre os tecidos moles pode ser

dificultada nas imagens de TCFC, que possuem uma limitação na resolução de contraste. Dessa forma, é importante que, ao executar esta técnica, seja realizado o afastamento de lábios e bochechas para diferenciar a mucosa palatina ou vestibular da bochecha e/ou lábio (Januário et al., 2008; Barriviera et al., 2009; Amid et al., 2017; Silva et al., 2017).

O esforço para reduzir o número de cirurgias e sítios cirúrgicos intraorais, aliado à necessidade de satisfazer o desejo estético do paciente, é sempre uma área de intensa pesquisa em Odontologia. Até o momento, no entanto, a pesquisa relacionada às eficácias de várias modalidades de tratamento em RG permanece discutível, existindo ainda, evidências limitadas para mostrar a eficácia de qualquer tipo de procedimento.

A MCX foi desenvolvida para ser um material alternativo seguro, que proporciona a regeneração dos tecidos gengivais e promove a cicatrização de feridas (Sanz et al., 2009; Thoma et al., 2012; AlSarhan et al., 2019). Estudo em animais mostrou que a MCX é substituída pelo próprio tecido do hospedeiro com as características histológicas e funcionais desejadas (Thoma et al., 2012). Pesquisa comparando MCX com ETC em DRG múltiplos adjacentes foram analisados com o objetivo de compreender a melhora nos parâmetros clínicos relacionados ao tratamento de procedimentos plásticos periodontais (AlSarhan et al., 2019).

Assim, à luz de um ensaio clínico longitudinal de boca dividida, julga-se essencial avaliar, por tomografia computadorizada de feixe cônico, o fenótipo periodontal, após tratamento cirúrgico pela técnica do RAC utilizando o ETC e uma MCX em RG múltipla bilateral em maxila.

2 REVISÃO DA LITERATURA

2.1 Recessões Gengivais

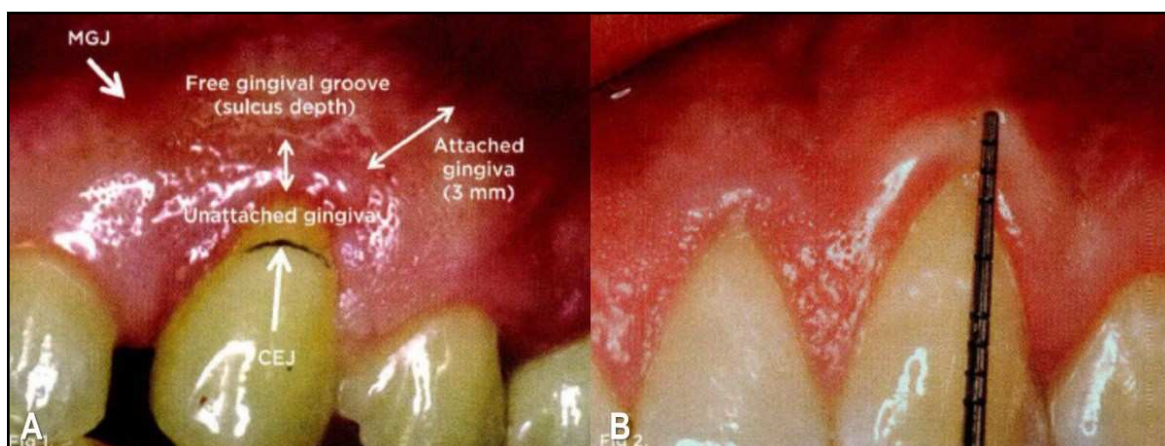
2.1.1 Classificação das Recessões Gengivais

O artigo original sobre a classificação da recessão do tecido marginal, foi publicado há quase quarenta anos e descreve quatro classes de recessão (Miller Jr, 1985). A característica comum da recessão Classe I e Classe II Miller era a perda de osso interdental ou tecido mole, e a cobertura radicular total (CRT) poderia ser previsivelmente alcançada. A diferença entre uma recessão de Classe I e Classe II foi baseada se a recessão se estendia ou não para a JMG (Miller Jr, 2018).

A recessão Classe III de Miller aponta dois cenários nos quais a CRT não pode ser alcançada. Um era um dente extruído sem osso interdental ou perda de tecido mole e o outro estava associado à perda de algum osso interdental e tecido mole que limitava a quantidade de CR que poderia ser alcançada. Na recessão de Classe IV de Miller, a recessão interdental foi descrita como grave e a papila ausente, o que significava que a CRT era inatingível (Miller Jr, 2018).

Nas recessões de Classes I e II, não há perda de osso interdental ou tecido mole, e é esperada uma CRT. A diferença entre essas duas Classes é a presença ou ausência de gengiva inserida (Figura 1A). A recessão de Classe I foi originalmente descrita como uma recessão que não se estende à JMG. Se a gengiva estivesse presente na face, era considerada uma recessão de Classe I. Na realidade, se a gengiva não estiver presa, há uma "recessão oculta", e esta é na verdade uma

recessão de Classe II (Figura 1B). Portanto, em locais onde a gengiva está presente na face, é necessário sondar para determinar se a gengiva está inserida ou não (Miller Jr, 2018).



Legenda: A) observa-se que o sulco gengival livre separa a gengiva não inserida da gengiva inserida; B) embora possa haver gengiva na face, se não for inserida, a recessão é de Classe II. A única maneira de determinar isso com precisão é sondar e ver se a sonda vai além da JMG.

Figura 1 - Recessão de Classes I e II de Miller

Fonte: Miller Jr (2018).

Levando em conta as características desejáveis de um sistema de classificação, Cairo et al. (2011) testaram a confiabilidade de um novo sistema de classificação de RG usando o nível clínico de inserção (NCI) interproximal como um critério de identificação e exploraram o valor preditivo nos resultados finais de CR. Pacientes que apresentavam pelo menos uma RG vestibular foram recrutados por um operador. Três tipos de recessão (RT) foram identificados. Enquanto a recessão Tipo 1 (RT1): RG sem perda de inserção interproximal – a JCE interproximal não foi clinicamente detectável nos aspectos mesial e distal do dente (Figura 2a-c); a recessão Tipo 2 (RT2): RG associada à perda de inserção interproximal – a quantidade de perda de inserção interproximal (medida da JCE interproximal até a profundidade da bolsa interproximal) foi menor ou igual à perda de inserção vestibular (medida da JCE vestibular até a profundidade da bolsa vestibular) (Figura 3a-c) e, a

recessão Tipo 3 (RT3): RG associada à perda de inserção interproximal – a quantidade de perda de inserção interproximal (medida da JCE interproximal até a profundidade da bolsa interproximal) foi maior do que a perda de inserção vestibular (medida da JCE vestibular até a profundidade da bolsa vestibular) (Figura 4a-c). Quando ambos os sítios mesial e distal do dente experimental apresentaram JCE com perda de inserção associada, o sítio interproximal com maior perda de inserção foi considerado para identificação do tipo de recessão. A classificação foi testada por dois examinadores que desconheciam os dados coletados pelo outro examinador. A concordância intra e interexaminador foi avaliada. Além disso, os resultados de CR de seis meses após tratamento foram avaliados retrospectivamente a fim de explorar o valor preditivo da classificação proposta na redução final (Rec Red) da RG. O novo sistema de classificação das RG foi testado em um total de 116 RG (média $3,2 \pm 1,2$ mm) em 25 pacientes (idade média $43,9 \pm 11,7$ anos). Um total de 67 RG foram localizadas no arco maxilar e 49 foram pontuadas no maxilar inferior. Nos incisivos superiores foram encontradas 22 defeitos, trinta nos incisivos inferiores, 25 nos caninos superiores, nove nos caninos inferiores, 18 nos pré-molares superiores, nove nos pré-molares inferiores, dois nos molares superiores e um no molar inferior. Um total de 32 defeitos (28%) foram considerados como Classe RT1, cinquenta (43%) como Classe RT2 e os 34 (29%) como Classe RT3. O coeficiente de correlação intraclassa (ICC) interexaminador foi de 0,86, mostrando uma concordância quase perfeita entre os examinadores. A classificação RT foi preditiva da Rec Red final ($p < 0,0001$) no acompanhamento de seis meses em 109 RG tratadas. Concluíram que a avaliação do NCI interproximal pode ser usada para classificar DRG e prever os resultados finais de CR.

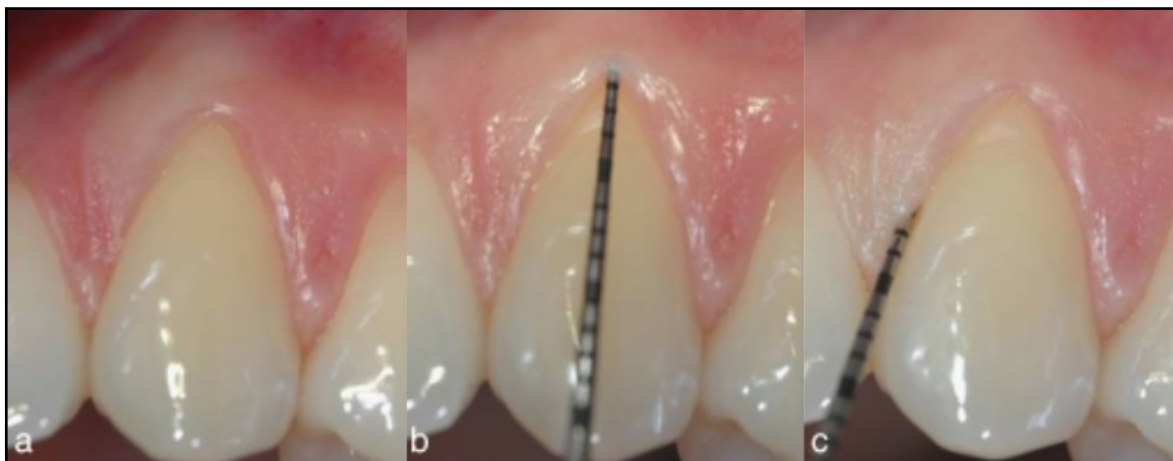


Figura 2 - RT1 de Cairo: a) RG vestibular no canino superior esquerdo; b) o NCI vestibular era de 3 mm; c) a JCE interproximal não é detectável - diagnóstico final é recessão Tipo 1. Fonte: Cairo et al. (2011).

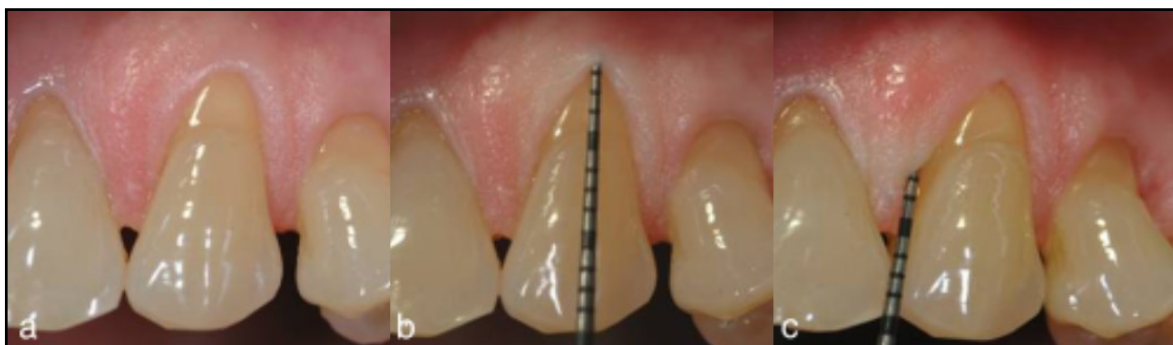

Figura 3 - RT2 de Cairo: a) RG vestibular no canino superior esquerdo; b) o NCI vestibular era de 4 mm; c) o NCI interproximal era de 3 mm - diagnóstico final é recessão Tipo 2. Fonte: Cairo et al. (2011).

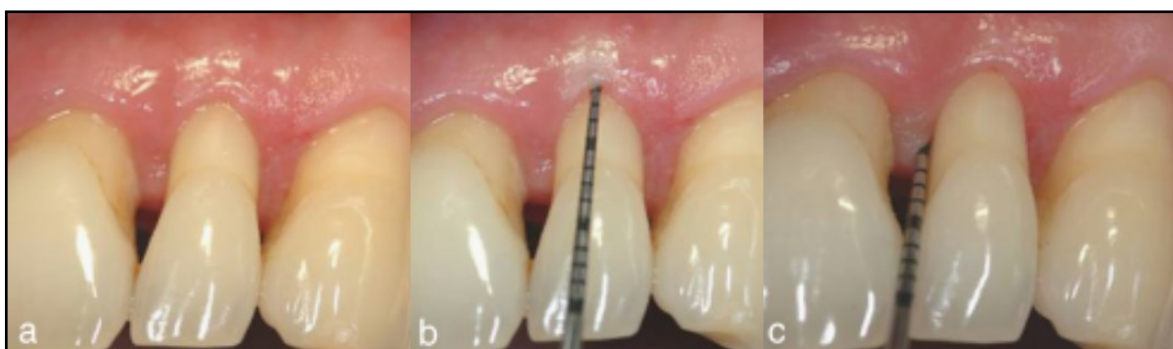

Figura 4 - RT3 de Cairo: a) RG vestibular no incisivo lateral superior esquerdo; b) o NCI vestibular era de 6 mm; c) o NCI interproximal era de 8 mm - diagnóstico final é recessão Tipo 3. Fonte: Cairo et al. (2011).

2.2 Tratamento das Recessões Gengivais

Quando a classificação original da recessão do tecido marginal foi publicada, a ênfase da Periodontia era no tratamento da doença e não na estética (Miller Jr, 1985). A cirurgia não-doença foi chamada de cirurgia mucogengival (Friedman, 1957). O conceito de cirurgia plástica periodontal acabava de ser introduzido e a Periodontia entrava em uma nova era (Miller Jr, 1988).

No entanto, defeitos mais profundos são tratados por técnicas cirúrgicas que foram propostas como modalidades de tratamento para RG com vários resultados na realização do recobrimento radicular (Miller Jr, 1985, 1988; Zucchelli & De Sanctis, 2000; Tatakis et al., 2015).

Na recessão Classe III de Miller no cenário associado à perda de algum osso interdental e tecido mole que limitava a quantidade de CR, agora pode ser alcançada com novas técnicas cirúrgicas, permitindo que o profissional, às vezes, obtenha CRT (Miller Jr, 2018).

O foco da cirurgia mucogengival era produzir um resultado funcional, enquanto a ênfase da cirurgia plástica periodontal era alcançar não apenas um resultado funcional, mas também estético (Miller Jr, 2018). Naquela época, as opções para o tratamento da recessão do tecido marginal eram limitadas e incluíam o retalho posicionado lateralmente (RPL), retalho posicionado coronalmente (RPC) e enxerto palatino epitelializado (EPE) (Grupe & Warren, 1956; Allen & Miller Jr, 1989; Allen & Cohen, 2003). Enquanto o RPL e o RPC produziram um resultado estético muito agradável, o EPE tinha grandes desvantagens. Não apenas exigia uma segunda ferida cirúrgica, mas também a variação de cor era aparente e muitas vezes resultava em tecido com aparência de queiloide (Miller Jr, 2018).

Várias opções cirúrgicas e não cirúrgicas estão disponíveis para o tratamento dos DRG. Quando a RG é mínima, com espessura adequada de tecido, controle favorável da placa, não afetando a estética ou causando HD e/ou cárie radicular, nenhum tratamento é necessário (AlSarhan et al., 2019).

Um avanço significativo veio com a apresentação do ETC (Langer & Calagna, 1982; Raetzke, 1985). Nesta técnica, o enxerto foi coberto por um retalho sobrejacente fornecendo circulação bilaminar e suprimento sanguíneo adicional que aumentou a sobrevivência do enxerto (Nelson, 1987). O enxerto foi coletado de dentro do palato, reduzindo o desconforto palatal. Atualmente, materiais de aloenxerto e xenoenxerto estão sendo substituídos pelo tecido do paciente, evitando assim a ferida palatina. O *status* dos materiais de aloenxerto e xenoenxerto é descrito no relatório do *Workshop* de Regeneração da Academia Americana de Periodontologia de 2014 (Tatakis et al., 2015).

Embora a CRT seja alcançável em ambas as recessões (Classes I e II de Miller), diferentes modalidades de tratamento podem ser indicadas. Por exemplo, se houver TC adequado em uma recessão de Classe I, o procedimento mais simples de recobrimento da raiz, ETC pode ser indicado, enquanto em uma recessão de Classe II algum tipo de enxerto de tecido mole seria necessário (Miller Jr, 2018). O ETC geralmente pode ser feito em uma recessão de Classe I, mas não em uma Classe II. O tratamento de uma recessão de Classe II requer procedimentos de enxerto mais complicados.

Combinar a Classe I e a Classe II em uma única classificação pode ser prejudicial para a compreensão dos profissionais que estão tentando a CRT (Miller Jr, 2018). Na nova classificação de recessão apresentada no *Workshop* Mundial de 2017

sobre a Classificação de Doenças e Condições Periodontais e Peri-Implantes que combina as Classes I e II não levou isso em consideração (Caton et al., 2018).

Zucchelli & De Sanctis (2007) avaliaram a eficácia clínica de uma modificação do desenho da técnica cirúrgica do RAC para o tratamento de RG múltiplas que afetam os dentes anteriores em pacientes com demandas estéticas. Seis indivíduos sistemicamente e periodontalmente saudáveis com múltiplos DRG afetando os incisivos superiores e caninos (profundidade da recessão gengival [PRG] ≤ 2 mm) foram incluídos no estudo. Todas as recessões eram de Classes I ou II de Miller. Em cada paciente todas as recessões foram tratadas no mesmo tempo cirúrgico com uma modificação da técnica do RAC. A reavaliação clínica foi feita um ano após a cirurgia. Um total de 25 recessões (PRG média: $2,84 \pm 1,0$ mm) foram tratadas. O número médio de RG tratadas em cada sujeito foi de 4,1. No exame de um ano, em média, 97% da superfície radicular estava coberta com tecido mole e 89% dos defeitos apresentavam CRT. A CRT em todas as recessões foi alcançada em quatro dos seis (67%) pacientes tratados. Um aumento estatisticamente significativo da altura do TC ($0,64 \pm 0,6$ mm) foi observado após um ano. Concluíram que a abordagem frontal do RAC foi eficaz para o tratamento de RG múltiplas acometendo os dentes anteriores em pacientes com demandas estéticas, e estes resultados foram bem-sucedidos tanto no recobrimento radicular quanto no aumento da altura do TC.

2.2.1 Técnica do Retalho Avançado Coronalmente com Enxertos

Considerando que os procedimentos plásticos periodontais são frequentemente realizados, principalmente para restaurar a forma e função dos dentes e seu complexo gengival associado, a técnica de RAC junto com o ETC foi encontrada

para fornecer e manter a CRT em períodos de curto e longo prazos (Zucchelli & De Sanctis, 2000).

A eficácia da MCX na cobertura de defeitos de recessão em comparação com ETC (padrão-ouro), RAC + MCX mostrou média de 83,5% e 88,5% de CR em seis meses e um ano, respectivamente. No entanto, melhores resultados foram alcançados com RAC + ETC com CR de 97,0% e 99,3% em seis meses e um ano, respectivamente (McGuire & Scheyer, 2010).

Na avaliação da satisfação do paciente, 12 meses após a RAC, Aroca et al. (2013) demonstraram que o número de indivíduos que relataram 100% de satisfação foi maior no grupo MCX em comparação com ETC; no entanto, a diferença não foi estatisticamente significativa ($p > 0,05$).

Um ensaio clínico com RAC + MCX *versus* RAC sozinha mostrou melhorias semelhantes na CR favorecendo MCX com variações significativas na espessura gengival e ganho de TC entre os dois grupos (Jepsen et al., 2013).

Uma meta-análise indicou que a técnica de RAC + ETC foi mais eficaz na CR em GR única de Classes I e II de Miller em comparação com RAC sozinha ou RAC + regeneração tecidual guiada (RTG). Além disso, relataram um resultado comparável em termos de aumento de tecido mole em implantes, entre MCX e ETC, com melhor estética e conforto do paciente. Esta revisão indicou que os resultados clínicos de MCX não foram inferiores à ETC (Cairo et al., 2014).

O uso de RAC + MCX como alternativa à RAC + ETC para RG indicou que a primeira resultou em cobertura radicular parcial (CRP) de 94% *versus* 97%. Em comparação com RAC sozinha, RAC + MCX demonstrou resultados superiores na CRP (81,49% vs. 93,25%) e na CRT (72% vs. 58%) (Cardaropoli et al., 2014).

Em uma revisão sistemática, Atieh et al. (2016) relataram que a MCX teve resultados melhores que a técnica de RAC sozinha em termos de CR. No entanto, a MCX teve um desempenho inferior nos desfechos clínicos gerais em comparação com RAC + ETC. RAC + ETC teve uma porcentagem maior de CRP/CRT e redução média da recessão do que MCX. A MCX apresentou CRP, redução da recessão e ganho mais elevados em TC que RAC sozinha. Nenhuma diferença significativa entre MCX e ETC, foi relatada na satisfação estética do paciente. Essas descobertas foram relacionadas à RG isolada de Classes I e II de Miller.

A técnica de RAC + ETC apresenta alguns desafios inerentes para pacientes com DRG múltiplos, especialmente quando há variação na proeminência da raiz, profundidade vestibular e grau de recessão. Além disso, existe um grau de morbidade associado à coleta de ETC, especialmente quando a quantidade de tecido do sítio doador é limitada (Tavelli et al., 2018).

Tonetti et al. (2018) mediram o tempo de recuperação da área cirúrgica usando o questionário *Oral Health Impact* (OHIP-14) e relataram que o tempo de recuperação foi < 1,8 dias no grupo MCX em comparação com o grupo ETC ($p < 0,05$). Também relataram que a cirurgia do grupo MCX foi mais curta 15,7 minutos ($p < 0,0001$) e menos dolorosa conforme relatado pelo paciente (11,9 unidades da Escala Visual Analógica [EVA]: 4,6 a 19,1; $p = 0014$).

Uma revisão sistemática com meta-análise conduzida por Formiga et al. (2020), para verificar se existe algum biomaterial de matriz tridimensional (3D) usado para CR de defeitos de Classes I e II de Miller equivalente ao ETC < 2 ou 3 mm. Apenas os ensaios clínicos randomizados (ECR) que compararam o ETC com pelo menos uma matriz 3D sozinha para CR em defeitos localizados Classes I e II de Miller < 2 mm, com pelo menos seis meses de acompanhamento, foram incluídos. Um total de 14

estudos foram incluídos para meta-análise (12 compararam ETC com aloenxerto de matriz dérmica acelular [MDA] e 2 compararam ETC com MCX). O recobrimento relativo da raiz não mostrou diferença significativa entre os materiais, para recessões de 2 ou 3 mm. Com relação ao ganho de largura de tecido ceratinizado (LTC), comparações revelaram ETC como sendo estatisticamente significativamente melhor do que MDA ($RG \geq 2$ mm). A diferença média foi de 0,5 mm com uma heterogeneidade moderadamente alta. No subconjunto, $RG \geq 3$ mm, a tendência foi a mesma; entretanto, sem atingir significância estatística. A porcentagem de recessões com CRT para recessões de 2 e 3 mm apresentou resultados semelhantes para todos os biomateriais. Concluíram que ETC, MDA e MCX forneceram resultados semelhantes para o recobrimento radicular.

Em um ECR com desenho de boca dividida, Nahas et al. (2020) avaliaram a MCX como alternativa ao ETC para o tratamento de 15 pacientes (8 mulheres e 7 homens, idades entre 18-51 anos, média 32,7 anos), com RG múltiplas bilaterais após um ano. Todos os participantes foram submetidos a raspagem e alisamento radicular (RAR) e receberam instruções de higiene oral. No grupo controle (ETC, $n = 15$), foi realizada a técnica de RAC associado ao ETC. No grupo teste (MCX, $n = 15$), a mesma técnica foi associada à membrana MCX. Todas as medidas das dimensões do enxerto foram verificadas por um periodontista especialista usando uma sonda Carolina do Norte (PCPUNC 15[®] Hu Friedy). Ambos os enxertos foram colocados em dois ou três dentes, dependendo do número de recessões. Foram obtidas medidas da PRG (da JCE ao ponto mais apical da margem gengival), índice placa (IP), sangramento à sondagem (SS), profundidade de sondagem (PS), NCI e LTC que foram registradas no início do estudo, três, seis e 12 meses de pós-operatório. O tempo de cirurgia também foi registrado. A HD foi determinada pelo paciente, utilizando uma EVA de 10

cm após estimulação da superfície vestibular dos dentes tratados por 1 segundo a uma distância de aproximadamente 1 cm e com isolamento de rolo de algodão, no início do estudo e no pós-operatório de três, seis e 12 meses. A dor pós-operatória e estética foram baseadas na avaliação subjetiva do paciente usando a EVA e registradas por um único avaliador cego no início do estudo, sete, 15 e trinta dias, e três, seis e 12 meses de pós-operatório. A avaliação estética também foi realizada por um periodontista cego utilizando o mesmo protocolo. Ambos os tratamentos resultaram em ganhos significativos no NCI em três, seis e 12 meses ($p < 0,05$). Aos 12 meses, a LTC média final do grupo ETC foi significativamente maior que grupo MCX ($p = 0,022$). Houve uma redução significativa nos escores médios de HD para ambos os grupos ($p < 0,05$), sem diferença entre os grupos. O tempo operatório médio do grupo MCX ($31,3 \pm 4,3$ minutos) foi significativamente menor que grupo ETC ($47,7 \pm 6,1$ minutos) ($p < 0,001$). A dor pós-operatória foi significativamente maior no ETC que MCX em 8 horas, sete e 15 dias ($p < 0,05$). Não foi observada diferença significativa entre os grupos após trinta dias. Todos os pacientes relataram melhora estética significativa em ambos os grupos após 12 meses ($p < 0,05$), sem diferença significativa entre os grupos. Concluíram que em ambos os tratamentos foram capazes de promover CR após 12 meses e que a PRG foi semelhante em ambos os grupos.

2.3 Tomografia Computadorizada de Feixe Cônico (TCFC)

A tecnologia TCFC oferece imagens diagnósticas de alta qualidade para o clínico e tornou-se uma ferramenta essencial na Odontologia (Januário et al., 2008).

Para Guerrero et al. (2006), uma das deficiências da TCFC é sua incapacidade de discriminar tecidos moles, o que a tornou uma ferramenta exclusiva para imagens de tecidos maxilofaciais rígidos.

No entanto, Januário et al. (2008) desenvolveram um novo método baseado na tecnologia de TCFC chamado TCFC de tecidos moles (ST-TCFC) para visualizar e medir com precisão as distâncias correspondentes aos tecidos duros e moles do periodonto e aparelho de fixação dentogengival.

2.3.1 Medida da Espessura do Fenótipo peridontal por TCFC

Para visualizar e medir com precisão as distâncias correspondentes aos tecidos duros e moles do periodonto e aparelho de fixação dentogengival, Januário et al. (2008) obtiveram dois exames de TCFC de três pacientes com diferentes biótipos gengivais. No primeiro exame, utilizou a técnica padrão. Na segunda aquisição, os pacientes utilizaram um afastador labial que permitia o afastamento do lábio, bochecha e retraia a língua para o assoalho da boca. Na primeira aquisição, apenas medições dentoalveolares foram possíveis de serem realizadas. Em contrapartida, a TCFC realizada com o afastador permitiu medições da distância da margem gengival à crista óssea, da margem gengival à JCE e a espessura do tecido gengival. As Figuras 5A e 6A mostram fotos clínicas intraorais de pacientes com biótipos periodontais que são considerados finos e espessos, respectivamente. A Figura 6B (sem retração de tecido mole) e Figura 6C (com retração de tecido mole) mostram a varredura de TCFC do incisivo central superior direito do paciente com um biótipo fino. A Figura 6B (sem retração de tecido mole) e 6C (com retração de tecido mole) mostram a varredura de TCFC do incisivo central superior direito do paciente com um

biótipo espesso. Embora a língua na Figura 6C não tenha sido retraída o suficiente no momento da varredura, esta imagem é mais nítida do que a da Figura 6B. A imagem da Figura 7B (sem retração de partes moles) foi selecionada para as seguintes medidas: distância da crista óssea facial à JCE (Figura 7A) e espessura do osso facial (Figura 7B). Por outro lado, quando a imagem da Figura 8C (com retração de partes moles) foi submetida a medidas, obtiveram obter as mesmas medidas da Figura 8B, bem como medidas da relação dos tecidos moles e duros, como a espessura gengival facial (Figura 8A), a distância da crista óssea facial à margem gengival (Figura 8B) e a distância da JCE à margem gengival (Figura 8C). A medição na Figura 8B representa a largura biológica deste paciente, que não foi possível medir até o momento por uma técnica não invasiva. Concluíram que, com a técnica simples e não invasiva, os profissionais serão capazes de determinar as relações entre as estruturas do periodonto, como a margem gengival e a crista óssea facial, a margem gengival e a CEJ, e a CEJ e a crista óssea facial, bem como medir a largura do osso alveolar facial e palatina/lingual e a largura da gengiva facial e palatina/lingual.

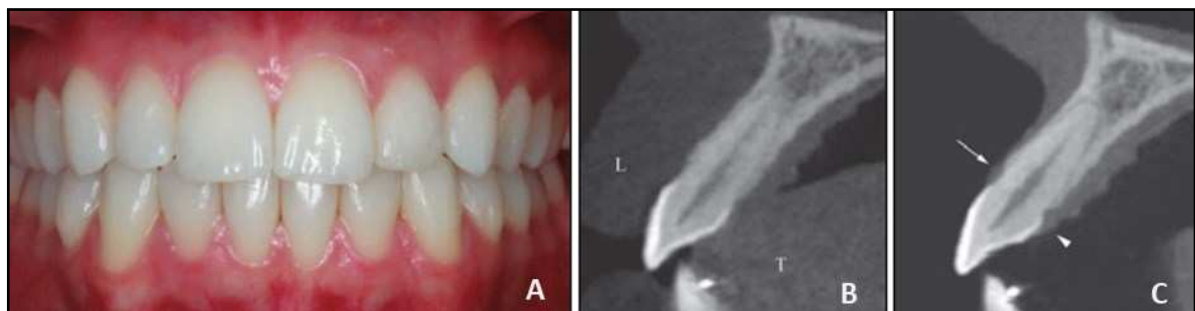


Figura 5 - Imagens clínica e tomográficas de paciente com fenótipo periodontal fino: A) imagem clínica intraoral; B) imagem de TCFC feita sem o afastador labial; C) imagem da varredura de TCFC de tecido mole (seta: gengiva facial, ponta de seta: gengiva palatina, L: lábio; T: língua).

Fonte: Januário et al. (2008).

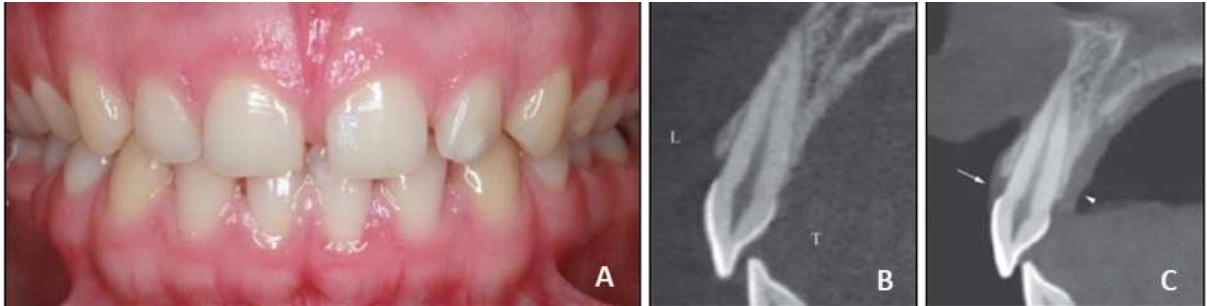


Figura 6 - Imagens clínica e tomográficas de paciente com fenótipo periodontal espesso: A) imagem clínica intraoral; B) imagem de TCFC feita sem o afastador labial; C) imagem de varredura de TCFC de tecido mole (seta: gengiva facial, ponta de seta: gengiva palatina, L: lábio; T: língua).

Fonte: Januário et al. (2008).

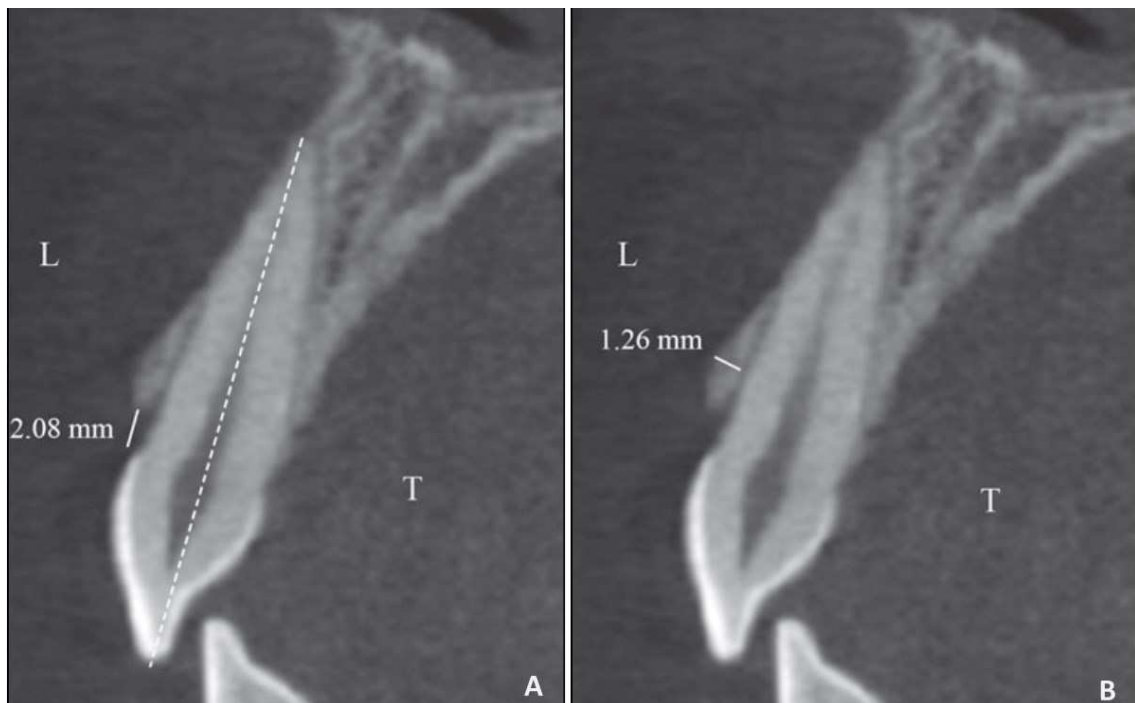


Figura 7 - Imagem de medida em TCFC de paciente com fenótipo espesso: A) medida da distância da crista óssea facial à JCE realizada na imagem do paciente com biótipo periodontal espesso (sem afastador labial). A linha pontilhada representa o longo eixo do dente; B) medida da espessura do osso facial (L: lábio; T: língua).

Fonte: Januário et al. (2008).

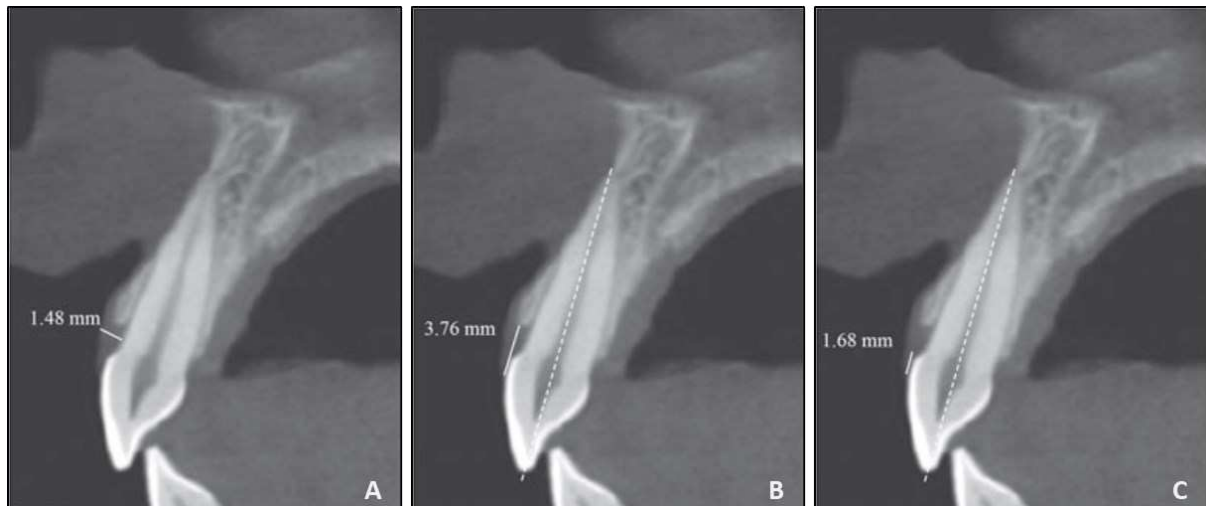


Figura 8 - Imagem de medida da espessura da gengiva facial em fenótipo periodontal espesso em imagem de TCFC: A) medida da espessura da gengiva facial; B) medida da distância da margem gengival à crista óssea facial; C) medida da distância da margem gengival à JCE. As linhas pontilhadas representam o longo eixo do dente.

Fonte: Januário et al. (2008).

Barriviera et al. (2009) submetem 31 pacientes a exames de TCFC utilizando um afastador labial e espátulas de madeira para distanciar os tecidos moles (lábios e bochechas) dos dentes, permitindo uma observação clara e medidas da espessura da mucosa palatina. Concluíram que o método descrito é não invasivo e permite obter imagens de alta qualidade da mucosa palatina.

Gupta et al. (2015) compararam a espessura da mucosa palatina obtida em imagens de TCFC e por sondagem. Foram confeccionados guias individuais para vinte pacientes, permitindo a padronização dos pontos de mensuração. Clinicamente, as espessuras foram medidas com uma sonda periodontal. Após as medidas clínicas, os orifícios dos guias foram preenchidos com guta-percha e as tomografias foram realizadas com esses guias posicionados. Os resultados indicaram que não houve diferença entre os dois métodos de mensuração. Além disso, a espessura do tecido aumentou à medida que a distância com a margem gengival foi ficando maior, e que a mucosa na região dos pré-molares foi a mais espessa. Concluíram que a TCFC

pode ser usada como um método não invasivo para determinar com precisão a espessura da mucosa mastigatória palatina.

Em estudo retrospectivo, Silva et al. (2017) avaliaram, por TCFC, a influência da retração labial na avaliação dos tecidos ósseo e gengival da superfície labial da região anterior da maxila. Foram utilizadas medições de tecido ósseo e gengival coletados de 120 incisivos superiores. As espessuras dos tecidos ósseo e gengival de diferentes regiões foram medidas em imagens de TCFC, com e sem afastador labial. Para a mensuração da espessura da gengiva labial, foram utilizadas três medidas clínicas, representadas pelas letras “GC” (gengival-clínica): GC1, 1 mm acima da margem gengival; GC3, 3 mm acima da margem gengival, e; GC5, 5 mm acima da margem gengival. Essas medidas foram obtidas na região mais central de cada incisivo superior e foi realizada após aplicação de anestésico tópico e local que foi depositado na profundidade do vestibulo para evitar aumento da espessura gengival nos locais a serem medidos. Uma sonda milimetrada foi inserida transgengivalmente para entrar em contato com o dente ou placa óssea. Pacientes com medidas clínicas incompletas foram excluídos. Para medir a espessura do osso labial, foram obtidas quatro medidas perpendiculares ao longo eixo do dente na imagem da TCFC, representadas pelas letras “OT” (tomografia óssea): OT1, 1 mm acima da crista óssea alveolar; OT3, 3 mm acima da crista óssea alveolar; OT5, 5 mm acima da crista óssea alveolar; e OTT, medida obtida na maior espessura óssea (Figura 9). As medidas utilizadas para correlacionar a espessura óssea com a espessura gengival obtida por TCFC, foram representadas por “GT” (tomografia gengival) da seguinte forma: GT1, 1 mm acima da crista óssea alveolar; GT3, 3 mm acima da crista óssea alveolar; GT5, 5 mm acima da crista óssea alveolar, e; GTT, medida obtida na maior espessura gengival (Figura 9). As espessuras dos tecidos gengivais obtidas por TCFC foram

correlacionadas com medições realizadas por sondagem clínica. A espessura do osso na região mais cervical apresentou maior valor médio para os exames realizados com afastador labial ($p = 0,021$). A espessura do osso encontrou uma correlação significativa com a espessura da gengiva ($p \leq 0,020$) com um afastador labial em exames de TCFC. A espessura do tecido gengival obtida por TCFC com afastador labial encontrou correlações significativas com aquelas obtidas clinicamente ($p = 0,001$). Concluíram que o uso de afastadores labiais é uma prática simples e confiável que permite a mensuração dos tecidos gengivais nas imagens de TCFC. Essa prática pode isentar o paciente de um procedimento clínico invasivo de medição da espessura do tecido gengival para os casos de implante do segmento anterior.

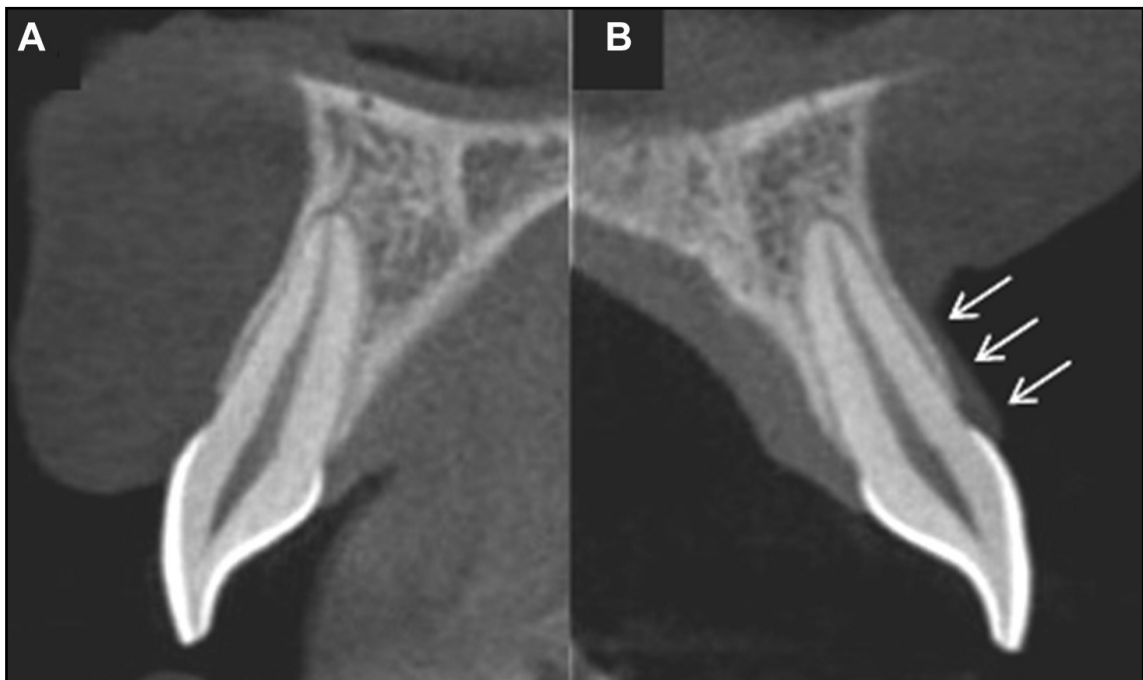


Figura 9 - Secções parassagitais representativas das imagens de TCFC: A) obtidas sem retrator labial; B) obtidas com um retrator labial (setas brancas: tecido gengival labial).
Fonte: Silva et al. (2017).

3 PROPOSIÇÃO

Avaliar, por tomografia computadorizada de feixe cônico, o fenótipo periodontal após tratamento cirúrgico pela técnica do retalho avançado coronalmente utilizando enxerto de tecido conjuntivo e uma matriz de colágeno xenogênica em indivíduos portadores de recessão gengival múltipla bilateral Classe RT1 de Cairo (equivalente às Classes I e II de Miller).

Especificamente:

- a) Identificar, após recobrimento radicular com a técnica cirúrgica RAC com os enxertos propostos, se foi possível obter um fenótipo periodontal mais espesso;
- b) Examinar, após a intervenção e dentro de cada grupo, se os enxertos propostos cobriram todas as recessões;
- c) Comparar os parâmetros periodontais e as medidas clínicas das RG pré e pós-procedimento cirúrgico estético;
- d) Verificar se, com ambos os enxertos, houve relato de melhora na hipersensibilidade e na estética após o tratamento cirúrgico das RG.

4 MÉTODO

4.1 Aspectos Éticos

Por se tratar de uma pesquisa envolvendo seres humanos, este estudo foi previamente submetido ao Comitê de Ética em Pesquisa (CEP) da Universidade de Taubaté (UNITAU), conforme determinam a Resolução nº. 466/2012 e a Norma Operacional nº. 001/2013 do Conselho Nacional de Saúde (CNS), com registro Certificado de Apresentação de Apreciação Ética (CAAE) nº.: 43413121.6.0000.5501, sendo aprovado sob o parecer nº. 4.592.151 em 15 de março de 2021 (Anexo A).

O Termo de Consentimento Livre e Esclarecido (TCLE) de cada participante foi obtido por escrito antes de sua inclusão formal no estudo (Anexo B). Os participantes foram informados dos objetivos da pesquisa e conscientizados que a participação seria voluntária e confidencial, sendo a identidade dos mesmos preservada.

4.2 Desenho do Estudo

Trata-se de um estudo clínico longitudinal de boca dividida, para verificar, por TCFC, o fenótipo periodontal após tratamento cirúrgico pela técnica do RAC com ETC e MCX em portadores de RG múltipla bilateral na maxila RT1 de Cairo (equivalente às Classes I e II de Miller) com queixas estéticas e de hipersensibilidade.

4.3 Desfechos e Cálculo Amostral

O desfecho primário é a obtenção de um fenótipo periodontal mais espesso pela técnica de RAC com ETC e MCX. O desfecho secundário é a CR das recessões com a técnica cirúrgica e com os enxertos propostos, alcançando as medidas periodontais e clínicas pretendidas, a saúde periodontal e a estética dos participantes.

Para o estabelecimento do número de participantes foi realizado cálculo amostral utilizando o OpenEpi para comparar diferenças de proporção em uma amostra em que o tamanho da população foi de trinta indivíduos ao ano em média (Tabela 1).

Tabela 1 - Tamanho da amostra para a frequência em uma população

Tamanho da população (fator de correção da população finita ou fcp) (N):	30
Frequência % hipotética do fator do resultado na população (p):	50% \pm 10
Limites de confiança como % de 100 (absoluto \pm %) (d):	10%
Efeito de desenho (para inquéritos em grupo-EDFF):	1
Tamanho da Amostra (n) para vários Níveis de Confiança	
Intervalo de Confiança (%)	Tamanho da amostra
95%	21
80%	15
90%	18
97%	22
99%	24
99,9%	26
99,99%	27

Equação: Tamanho da amostra $n = [EDFF * Np(1-p)] / [(d^2 / Z^2_{1-\alpha/2} * (N-1) + p*(1-p)]$

Fonte: Elaborado pelo autor, utilizando o OpenEpi, Versão 3, calculadora de código aberto SSPropor, disponível em: <https://www.openepi.com/SampleSize/SSPropor.htm>

4.4 População de Estudo e Seleção dos Participantes

No início do estudo, a amostra foi constituída de 15 indivíduos (80% do cálculo amostral) portadores de RG múltipla bilateral na maxila Classe RT1 (Cairo et al., 2011), equivalente às Classes I e II de Miller, que foram recrutados nos Cursos de

Especialização da Associação Brasileira de Odontologia – Seção Juiz de Fora-MG (ABO-JF) (Anexo C).

4.5 Critérios de Exclusão e Inclusão

Os critérios de exclusão e inclusão para obtenção da amostra encontram-se alocados Figura 10.

Exclusão	Inclusão
<ol style="list-style-type: none"> 1. Gestante ou amamentando; 2. Tabagismo; 3. Doença sistêmica com potencial de cura comprometida ou doença infecciosa; 4. Uso de medicamentos conhecidos por afetar as condições gengivais (hiperplasia) ou interferir na cicatrização (esteroides); 5. Dentes não vitais, cáries, coroas protéticas ou restaurações envolvendo a área da JCE; 6. Dentes extruídos, girados, proclivados ou com mobilidade; 7. Não aptos a fornecer o TCLE assinado. 	<ol style="list-style-type: none"> 1. Idade \geq 18 anos; 2. Com queixa estética e/ou HD; 3. Sistemicamente saudável sem contraindicações para cirurgia periodontal; 4. Ausência de sinais clínicos de DP ativa; 5. Presença de RG múltipla bilateral na maxila (RT1 de Cairo et al., 2011); 6. Pacientes com bom controle de placa; 7. LTC apical de pelo menos 1 mm; 8. TCLE assinado.

Legenda: JCE (junção cimento-esmalte); TCLE (Termo de Consentimento Livre e Esclarecido); HD (hipersensibilidade dentinária); DP (doença periodontal); RG (recessão gengival); LTC (largura de tecido ceratinizado).

Figura 10 - Quadro dos critérios de exclusão e inclusão

Fonte: Elaborada pelo autor (2022).

4.6 Delineamento Experimental

Cada participante foi alocado simultaneamente de forma consecutiva nos dois grupos experimentais (boca dividida), pois todos tinham RG múltipla bilateral na maxila: Enxerto de Tecido Conjuntivo (ETC) e Membrana Fibro-Gide Geistlich® (MCX) (Figura 11), utilizando-se o lado direito para ETC (45 elementos dentários, média de

3 dentes por indivíduo) e o lado esquerdo para MCX (45 elementos dentários, média de 3 dentes por indivíduo).

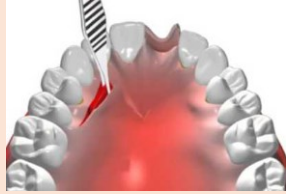

Grupos	n pacientes	Amostra	Enxerto
ETC	15	45 elementos dentários lado direito	Tecido conjuntivo do palato 
MCX	15	45 elementos dentários lado esquerdo	Matriz de Colágeno Xenogênica 

Figura 11 - Quadro da alocação dos grupos e amostra

Fonte: Elaborada pelo autor (2022).

Os procedimentos realizados foram considerados em visitas: Visita 1 (15 dias após alocação nos grupos, T0 - *baseline*), Visita 2 (15 dias após Visita 1, T01), Visita 3 (3 meses após Visita 2, T1) e Visita 4 (3 meses após Visita 3, T2).

Na Visita 1 (15 dias após alocação nos grupos, T0 - *baseline*), cada participante recebeu, de um pesquisador treinado, instruções de higiene bucal e foi motivado a manter sua saúde bucal. As instruções foram com a técnica de escovação não traumatizante com escova de dentes macia. Os participantes apresentaram a primeira TCFC conforme solicitado, identificados (Apêndice A) e passaram por anamnese (Apêndice B). Também receberam a classificação da RG (Apêndice C). De cada participante, de forma cegada, por especialista em Periodontia, foram obtidos os parâmetros periodontais (PS, NCI, IP, SS) (Apêndice D) e outras medidas clínicas: PRG (da JCE ao ponto mais apical da margem gengival) e LTC. A estética e a HD foram determinadas pelo participante, utilizando-se uma EVA de 10 cm. A HD foi, após

estimulação das superfícies vestibulares dos dentes na região a ser tratada, por 1 segundo a uma distância de aproximadamente 1 cm e com isolamento de rolo de algodão (Nahas et al., 2020). Além disso, foi aplicado o questionário OHIP-14 (Amaral et al., 2018) (Apêndice E). Na TCFC, também de forma cegada, foi obtida a medida da espessura do tecido gengival nos locais das RG. Essa medida foi realizada por uma especialista em Radiologia e Imaginologia. Ainda na Visita 1 (T01), após uma semana, os participantes passaram pelo procedimento de RAR.

Na Visita 2 (15 dias após Visita 1, T01), os participantes receberam tratamento cirúrgico pela técnica do RAC utilizando os enxertos de acordo com lado da maxila alocado em cada grupo experimental (Figura 12). O tempo cirúrgico, de cada lado (ETC e MCX) de todos os participantes foi anotado para comparação entre os grupos. Após os procedimentos cirúrgicos os participantes receberam orientações quanto à higiene bucal, medicações em caso de dor e desconfortos e alimentação. A dor pós-operatória e o edema foram controlados com nimesulida (2X ao dia durante 3 dias). Os participantes foram instruídos a não escovar os dentes na área tratada e enxaguar suavemente a boca com solução de gluconato de clorexidina 0,12% por 1 minuto (2X ao dia por 2 semanas), e consumir apenas alimentos moles durante essas semanas (Nahas et al., 2020).

Grupos	Enxerto	Procedimento cirúrgico
ETC	Autógeno	RAC + tecido conjuntivo obtido do palato
MCX	Matriz de colágeno xenogênica	RAC + membrana Fibro-Gide Geistlich®

Figura 12 - Quadro da alocação dos grupos com procedimentos cirúrgicos

Fonte: Elaborada pelo autor (2022).

Os participantes retornaram à clínica, 15 dias após o procedimento cirúrgico para remoção das suturas, profilaxia e reforço da motivação e instrução para uma técnica de escovação dentária não traumática.

Três meses após os procedimentos cirúrgicos (Visita 3, T1), os participantes foram submetidos a novos parâmetros clínicos periodontais (PS, NCI, IP, SS) e outras medidas clínicas: PRG e LTC. A estética e a HD também foram reavaliadas da mesma forma que em T0 (*baseline*). Além disso, foi reaplicado o questionário OHIP-14. Os participantes receberam instruções de manutenção de higiene bucal.

Na Visita 4 (T2), os participantes apresentaram a segunda TCFC (obtida 3 dias antes) e foram submetidos a novos parâmetros periodontais (PS, NCI, IP, SS) e medidas da cobertura da RG (PRG, LTC). A estética e a HD também foram reavaliadas da mesma forma que em T0 (*baseline*) e T1. Além disso, foi reaplicado o questionário OHIP-14. Na TCFC foi obtida a medida da espessura do tecido gengival nos locais da cobertura das RG múltiplas. Os participantes receberam instruções de manutenção de higiene bucal.

Após a remoção das suturas até a Visita 4 (T2), os participante foram orientados a retornar um vez por mês para avaliações e reforços dos hábitos e higiene.

Os dados de T2 foram comparados com T0 (*baseline*) e T1 e analisados estatisticamente.

4.6.1 Treinamento e Concordância Intraexaminador

Um treinamento foi realizado previamente ao início do estudo quanto aos parâmetros periodontais e das medidas clínicas das RG. Além de treinados, dois examinadores foram calibrados. Para calibração intraexaminador (docentes do Curso

de Especialização), foi aplicado o método Erro Padrão da Medida (EPM) para as variáveis contínuas, PS e NIC (Araujo et al., 2003). Os examinadores foram considerados calibrados quando apresentaram resultados de EPM < 0,15 e reprodutibilidade > 85%. Os dados de PS e NIC e da RG obtidos durante o treinamento foram submetidos ao teste não-paramétrico Kappa (κ) para a concordância intraexaminador. Os procedimentos de treinamento/calibração foram realizados antes dos exames basais e na semana que antecedeu os exames da Visita 1 (T0 - *baseline*).

4.6.2 Avaliação dos Parâmetros Periodontais, da RG, da Estética e da HD

Na Visita 1 (T0 - *baseline*) foram realizados exames para aferição de PS, NCI, SS e IP (Apêndice D). As medições foram feitas a partir de seis sítios periodontais em todos os dentes da região com RG, exceto para os terceiros molares. Também foram realizados exames das RG para obtenção das medidas (PRG e LTC). As aferições das medições foram realizadas com sonda periodontal manual Carolina do Norte (PCPUNC 15[®] Hu Friedy, Chicago, IL) e paquímetro digital (Caliper MTX[®]) (Figura 13) por um único examinador cegado, especialista em Periodontia, treinado e calibrado.

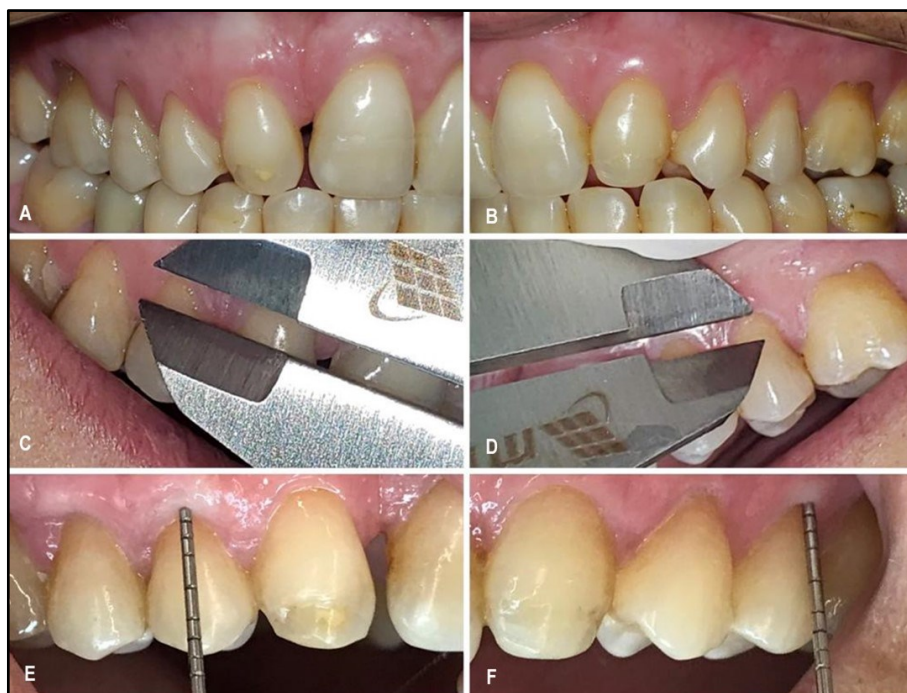

Figura 13 - Imagens intraorais iniciais de uma participante do estudo: A-B) lados direito e esquerdo; C-D) medidas com paquímetro lados direito e esquerdo; E-F) obtenção da PS em ambos os lados. Fonte: Elaborada pelo autor (2022).

A estética e a HD foram determinadas pelo participante, utilizando a EVA de 10 cm, aplicada por um avaliador (periodontista) cego. A HD foi avaliada com estimulação da superfície vestibular dos dentes a serem tratados, por 1 segundo a uma distância de aproximadamente 1 cm e com isolamento de rolo de algodão (Nahas et al., 2020).

Após sete dias da alocação dos grupos e antes das medições pós-tratamento (Visita 1, T0 - *baseline*), os exames dos parâmetros periodontais e clínicos das RG foram repetidos, mostrando escores de reprodutibilidade intra e interexaminadores (teste κ) para PS e NCI. As mensurações em milímetros de PS e de NCI foram obtidas em quatro pontos por dente (mesiovestibular, distovestibular; mesiopalatina/lingual; distopalatina/lingual), de todos os dentes presentes excetuando-se os terceiros molares.

4.6.3 Avaliação da Espessura do Fenótipo Periodontal por TCFC

Nas Visitas 1 e 4 (T0 - *baseline* e T2) foram obtidas TCFC de cada participante para análise da espessura do fenótipo periodontal que foram comparadas e analisadas estatisticamente. As medições foram realizadas por um único examinador cego (especialista em Radiologia e Imaginologia) (Silva et al., 2017). Para a mensuração da espessura do fenótipo periodontal, foi utilizado um dos parâmetros determinados por Silva et al. (2017), ou seja, a medida clínica de 1 mm acima da margem gengival (Figura 14), obtida na região mais central de cada elemento dentário com RG.

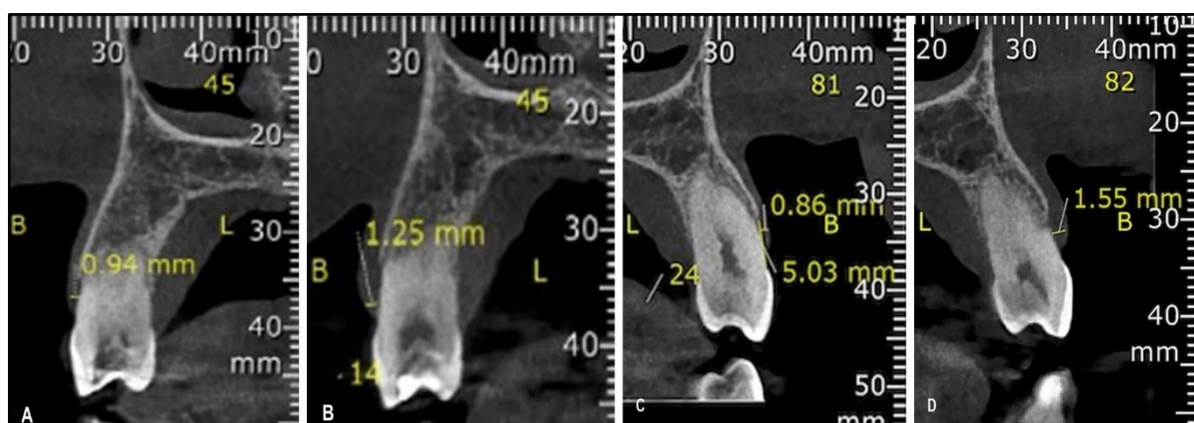


Figura 14 - Imagens de TCFC de dois dentes do estudo (14 e 24): A-B) medidas inicial (1ª TCFC) e final (2ª TCFC) lado direito (ETC); C-D) medidas inicial (1ª TCFC) e final (2ª TCFC) lado esquerdo (MCX).

Fonte: Elaborada pelo autor (2022).

Na primeira TCFC (Visita 1, T0 - *baseline*) foi solicitada a localização da artéria palatina e demais acidentes anatômicos para orientação profissional durante o procedimento pela técnica RAC.

4.6.4 Aplicação do Questionário OHIP-14-PT

A versão em português do OHIP-14 (Amaral et al., 2018) foi aplicada aos participantes para estabelecer seus valores de linha de base (Visita 1, T0) e também nos pós-tratamentos (Visita 3, T1 e Visita 4, T2). As questões do OHIP-14 estão divididas em sete domínios, cada um medindo uma dimensão diferente, resumidamente: limitação funcional (Q1-Q2), dor física (Q3-Q4), desconforto psicológico (Q5-Q6), limitação física (Q7-Q8), limitação psicológica (Q9-Q10), limitação social (Q11-Q12) e desvantagem (Q13-Q14). A pontuação é calculada somando-se a pontuação das respectivas perguntas e, como tal, cada domínio tem uma pontuação total possível de “8”. A pontuação mais alta possível equivale a “56”, indicando uma qualidade de vida muito ruim.

O questionário foi administrado em um formato padronizado. Os participantes foram incentivados a dar a resposta que imediatamente veio à mente. Os participantes também foram incentivados a pedir ao entrevistador que repetisse a pergunta se algum aspecto da pergunta não fosse compreendido. Os dados de T2 foram comparados com T0 (*baseline*) e T1 e analisados estatisticamente.

4.6.5 Raspagem e Alisamento Radicular (RAR)

Uma semana após a Visita 1 (T0 - *baseline*), todos os participantes passaram pelo procedimento de RAR que foi realizado por este pesquisador. Também receberam orientações da higiene bucal.

4.6.6 Tratamento Cirúrgico pela Técnica RAC com Enxertos

Os procedimentos cirúrgicos pela técnica de RAC foram realizado por este pesquisador. As cirurgias pela técnica do RAC, de cada participante, foram agendadas na parte da manhã e os procedimentos bilaterais (ETC e MCX) foram realizados no mesmo dia em ambiente devidamente preparado de acordo com as normas atuais de prevenção e devidamente esterilizados. Para assepsia intraoral, o participante fez bochecho por 60 segundos com 20 mL da solução de gluconato de clorexidina 0,12%. E para a assepsia extraoral, foi aplicada clorexidina 2% em gel, na face ao redor da boca com o auxílio de uma gaze estéril.

Após infiltração do anestésico local com lidocaína 2% associada à epinefrina 1:100.000, na maxila foram feitas incisões submarginais oblíquas nas áreas interdentais de cada recessão, que continuavam com a incisão intrasulcular, um dente se estendendo de cada lado dos dentes a serem tratados. Um retalho de espessura parcial total/parcial foi elevado na direção coronal-apical. Uma dissecção da mucosa vestibular foi realizada para eliminar a tensão muscular. O tecido remanescente das papilas interdentais anatômicas foi desepitelizado. No lado direito, foi obtido ETC do mesmo lado do palato, que foi estabilizado com sutura reabsorvível sobre as recessões com suturas suspensivas nos dentes (Figura 15A). No lado esquerdo, a MCX também foi estabilizada com sutura reabsorvível sobre as recessões com suturas suspensivas nos dentes (Figura 15B). Finalmente, em ambos os lados, suturas suspensivas com suturas não reabsorvíveis também foram utilizadas para conseguir uma adaptação precisa do retalho vestibular sobre a raiz exposta e estabilizar cada papila cirúrgica sobre cada área interdental desepitelizada. Após os procedimentos cirúrgicos os participantes receberam orientações quanto à higiene

bucal, medicações em caso de dor e desconfortos, alimentação e instruções de higiene bucal.

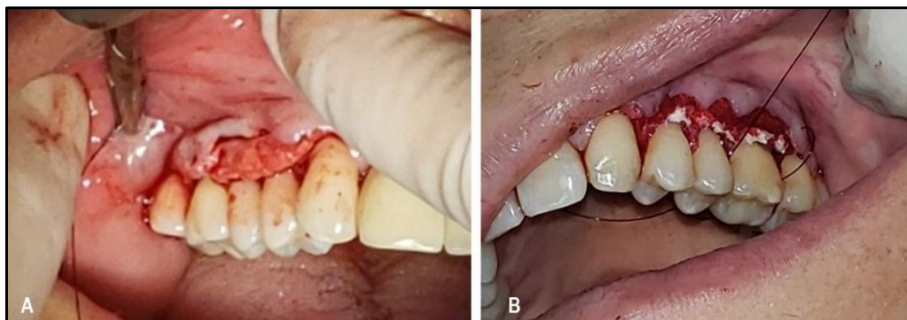


Figura 15 - Imagens intraorais transoperatórias de uma participante do estudo: A) lado direito com ETC; B) lado esquerdo com MCX.
Fonte: Elaborada pelo autor (2022).

Nas Figuras 16 a 18 encontram-se imagens clínicas intraorais do pré e do pós-operatório (3 e 6 meses) de três participantes do estudo.

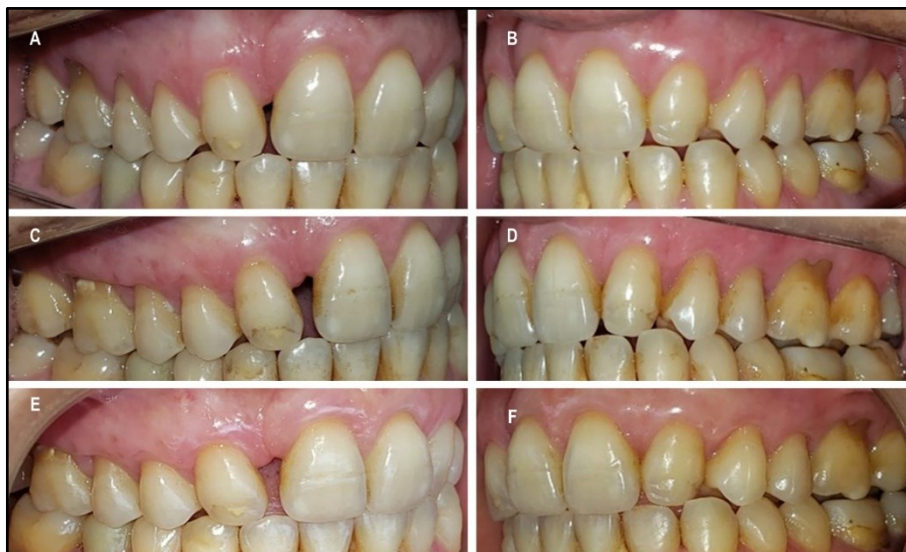

Figura 16 – Imagens clínicas intraorais pré e pós-operatórias (3 e 6 meses) de uma participante do estudo: A) pré-operatório lado direito; B) pré-operatório lado esquerdo; C) pós-operatório (3 meses) lado direito com ETC; D) pós-operatório (3 meses) lado esquerdo com MCX; E) pós-operatório (6 meses) lado direito com ETC; D) pós-operatório (6 meses) lado esquerdo com MCX.
Fonte: Elaborada pelo autor (2022).

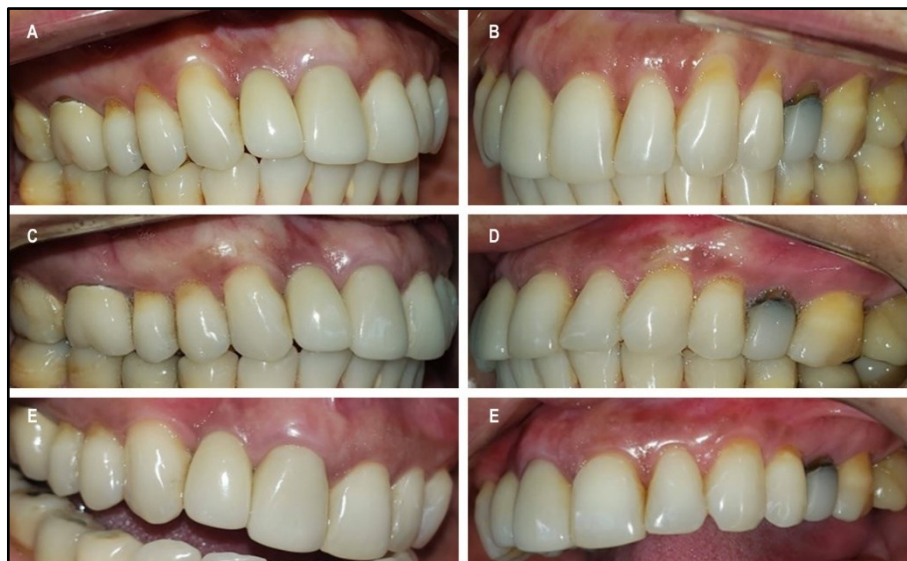

Figura 17 - Imagens clínicas intraorais pré e pós-operatórias (3 e 6 meses) de outra participante do estudo: A) pré-operatório lado direito; B) pré-operatório lado esquerdo; C) pós-operatório (3 meses) lado direito com ETC; D) pós-operatório (3 meses) lado esquerdo com MCX; E) pós-operatório (6 meses) lado direito com ETC; F) pós-operatório (6 meses) lado esquerdo com MCX.

Fonte: Elaborada pelo autor (2022).

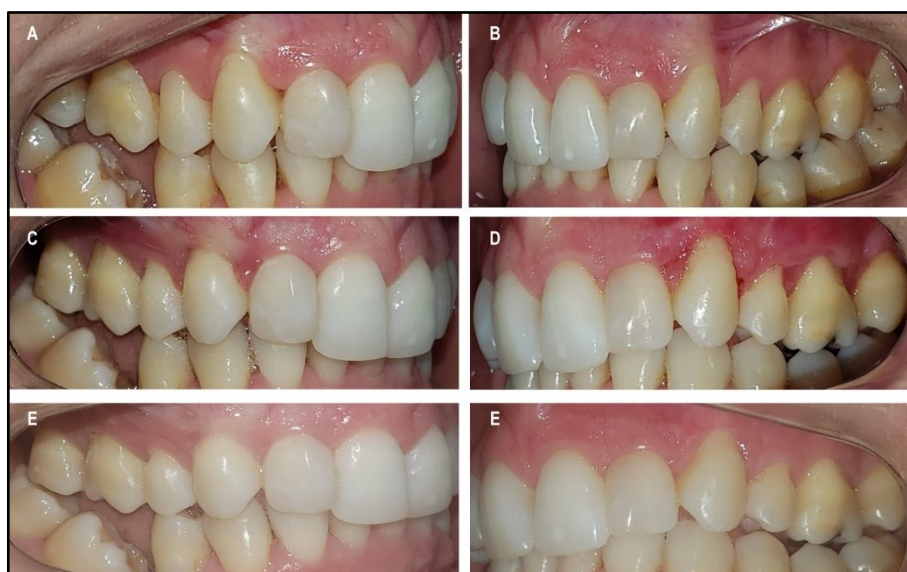

Figura 18 - Imagens clínicas intraorais pré e pós-operatórias (3 e 6 meses) de outra participante do estudo: A) pré-operatório lado direito; B) pré-operatório lado esquerdo; C) pós-operatório (3 meses) lado direito com ETC; D) pós-operatório (3 meses) lado esquerdo com MCX; E) pós-operatório (6 meses) lado direito com ETC; F) pós-operatório (6 meses) lado esquerdo com MCX.

Fonte: Elaborada pelo autor (2022).

No decorrer do estudo, na Visita 3 (T1), uma paciente compareceu com restaurações Classe V nos dentes que receberam a técnica RAC, então teve que ser

excluída do estudo. Outro paciente, após várias tentativas de contatos, a informação obtida foi de que o mesmo havia mudado da cidade. Duas outras pacientes não compareceram na Visita 4 (T2), sendo que uma paciente engravidou e ficou impossibilitada (conselhos médicos) de fazer a segunda TCFC e a outra comunicou a este pesquisador que não tinha feito a segunda TCFC e que não iria mais participar do estudo. Desta forma, a amostra final constou de 31 elementos dentários de cada lado da maxila em um total de 11 pacientes.

A Figura 19 ilustra o delineamento experimental final da pesquisa.

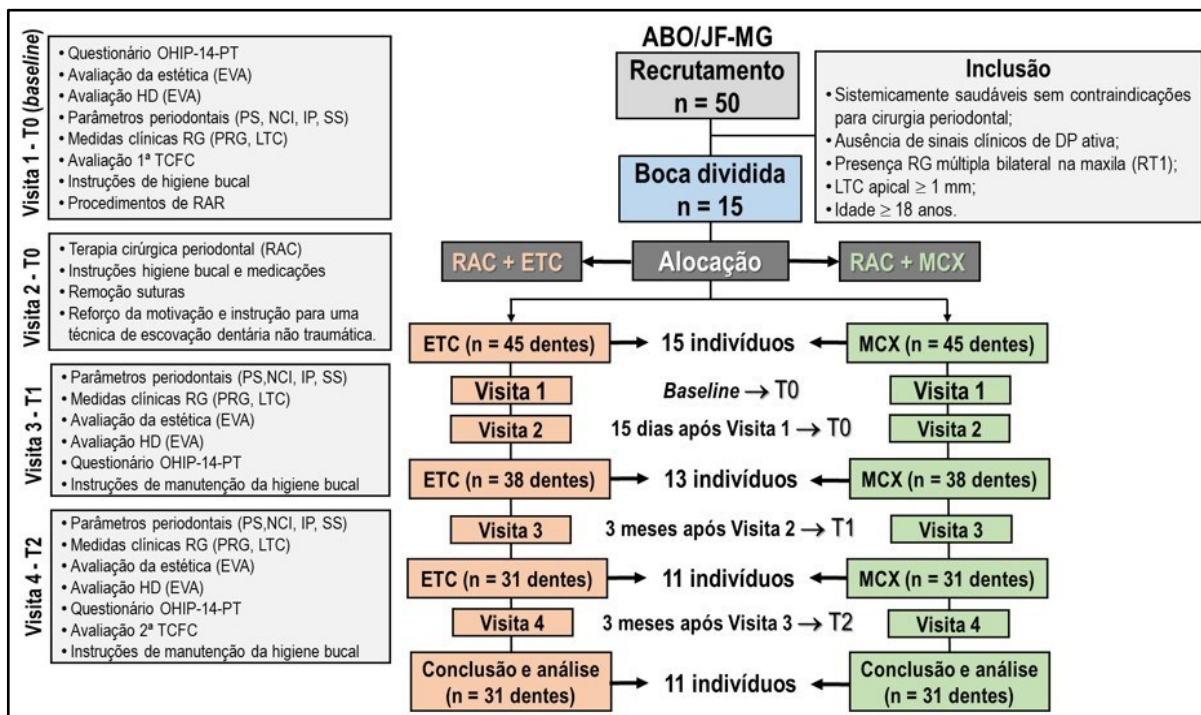


Figura 19 - Desenho esquemático final do delineamento experimental
Fonte: Elaborado pelo autor (2022).

4.7 Análise Estatística

Inicialmente foi avaliada a associação entre o grupos de enxertos (ETC e MCX). A análise dos dados incluiu uma caracterização descritiva das variáveis de interesse. Os testes paramétricos e não paramétricos (Qui-Quadrado, t de *Student* e *Friedman*)

relacionados às amostras, dependência ou independência de variáveis foram utilizados quando apropriado. Os grupos (ETC e MCX) também foram analisados ao longo do tempo. Todas as variáveis incluídas no modelo final foram determinadas de forma independente através da avaliação da colinearidade. Testes de correlação foram utilizados para avaliar a relação entre as variáveis de interesse dentro de cada grupo (ETC e MCX). Os resultados foram estatisticamente significativos quando $p < 0,05$ e a análise foi realizada com o *software* SPSS 14.0 para Windows ou versões posteriores.

5 RESULTADOS

Todos os dados de T0 (*baseline*), T1 (3 meses) e T2 (6 meses) de pós-operatório foram agrupados (Figuras 20 a 23) e analisados estatisticamente.

N	Sexo	Idade	Class. RG	Grupo/Amostra		T.Cirúrgico		Data	VISITA 1 - T0																	
				ETC	MCX	ETC	MCX		EVA				Parâmetros Periodontais						Medidas Clínicas				Biotipo			
									Estética	HD	PS	NCI	IP	SS	PRG	LTC	1º TCFC	ETC	MCX							
1	F	57	RT1	23		01:20	00:40	02/09	3	3	0	0	1,00	1,08	3,06	4,09	2	2	0	0	2,06	3,01	3,00	1,08	1,14	1,47
				14	24				3	3	0	0	1,00	2,07	4,02	4,15	2	2	0	0	3,02	2,08	1,00	2,07	1,43	1,01
				15	25				3	3	0	0	0,93	1,06	3,94	5,15	2	2	0	0	3,01	4,09	1,00	1,06	1,29	1,01
				16	26				4	4	5	5	2,01		3,21		2	2	0	0	1,20		2,03		0,87	
2	F	40	RT1	24		01:30	00:45	02/09	4	4	6	5	2,00	1,93	3,70	3,02	2	2	0	0	1,70	1,09	2,80	2,22	1,32	1,32
				14	24				4	4	6	3	1,90	2,01	3,99	3,24	2	2	0	0	1,49	1,23	2,93	2,29	1,44	1,20
				16	25				8	8	0	0	0,93	1,47	2,08	3,99	2	2	0	0	1,95	2,52	1,02	1,05	0,98	0,60
3	F	38	RT1	23		02:00	01:15	02/09	8	8	0	9	0,43	0,33	1,45	2,41	2	2	0	0	1,02	2,08	1,45	2,41	0,62	0,90
				14	24				8	8	0	0	1,00	0,63	3,25	3,81	2	2	0	0	2,25	2,38	1,25	1,75	1,59	1,54
				16	26				5	5	6	9	3,00	2,00	5,03	4,15	2	2	0	0	2,03	2,15	3,22	1,38	1,14	1,47
4	F	59	RT1	24		01:30	00:40	01/09	5	5	8	10	3,00	2,00	5,22	4,33	2	2	0	0	2,22	2,33	2,75	1,47	1,43	1,01
				14	24				5	5	8	10	2,00	2,00	3,16	4,46	2	2	0	0	1,16	2,46	2,16	1,15	1,29	1,01
				16	26				10	10	7	6	2,00	2,00	3,46	4,72	2	2	2	2	1,46	2,72	2,82	3,76	0,73	1,12
5	M	34	RT1	24		01:15	00:43	07/09	10	10	6	5	2,00	2,00	4,39	5,07	2	2	2	2	2,39	3,07	3,36	2,41	1,76	1,28
				14	24				10	10	5	3	2,00	2,00	3,21	5,10	2	2	2	2	1,21	3,10	3,24	2,28	1,56	1,75
				16	26				8	8	1	5	2,00	2,00	4,39	4,06	2	2	0	0	2,39	2,06	2,14	2,43	0,92	2,52
6	M	55	RT1	23		01:30	01:00	02/09	8	8	3	8	3,00	3,50	5,04	5,59	2	2	0	0	2,04	2,09	2,05	2,35	0,83	1,35
				13	23				4	4	2	2	2,00	1,00	5,51	3,07	2	2	0	0	3,51	2,07	1,26	1,84	0,66	0,80
				14	24				4	4	2	2	1,00	1,00	2,85	4,48	2	2	0	0	1,85	3,48	1,86	1,78	0,64	1,04
7	F	37	RT1	23		01:20	00:28	02/09	6	6	10	10	1,00	1,00	4,51	6,16	2	2	0	0	3,51	5,16	1,55	1,14	0,74	1,03
				13	23				6	6	10	9	1,00	1,00	4,43	4,44	2	2	0	0	3,43	3,44	1,81	1,98	0,47	2,08
				14	24				6	6	7	6	1,00	1,00	5,52	4,27	2	2	0	0	4,52	3,27	1,81	2,42	1,01	1,02
8	M	37	RT1	24		01:14	00:42	09/09	5	5	0	0	1,00	2,00	3,63	4,58	2	2	0	0	2,63	2,58	3,81	3,71	0,94	0,86
				14	24				5	5	0	0	2,00	2,00	5,58	4,10	2	2	0	0	3,58	2,10	2,88	3,04	1,19	0,94
				15	25				5	5	0	0	3,00	2,00	6,94	4,20	2	2	0	0	3,94	2,20	2,12	2,77	1,43	1,16
9	F	54	RT1	24		01:30	00:43	30/09	7	7	6	6	2,25	2,85	4,39	5,06	2	2	0	0	2,14	2,21	2,52	2,48	1,31	0,85
				13	23				7	7	6	6	2,65	2,23	4,67	4,48	2	2	0	0	2,02	2,25	2,48	2,52	1,37	1,40
				14	24				7	7	6	6	2,03	2,19	4,19	4,73	2	2	0	0	2,16	2,54	2,06	2,09	1,45	1,63
10	M	41	RT1	25		01:35	00:45	01/07	7	7	6	6	3,01	2,98	5,36	5,43	2	2	0	0	2,35	2,45	2,54	2,85	1,14	1,63
				14	24				0	0	5	10	1,00	1,00	2,31	2,34	2	2	0	0	1,31	1,34	2,54	2,83	0,89	0,61
				15	25				0	0	5	10	1,00	1,00	2,21	2,18	2	2	0	0	1,21	1,18	2,53	1,98	0,78	1,13
11	F	37	RT1	25		01:15	00:40	20/10	0	0	5	10	1,00	1,00	2,21	2,18	2	2	0	0	1,21	1,18	2,53	1,98	0,78	1,13
				16	26				0	0	5	10	1,00	1,00	2,21	2,18	2	2	0	0	1,21	1,18	2,53	1,98	0,78	1,13

Legenda: RG: recessão gengival; EVA: escala visual analógica; HD: hipersensibilidade dentinária; PS: profundidade de sondagem; NCI: nível clínico de inserção; IP: índice de placa; SS: sangramento à sondagem; PRG: profundidade da recessão gengival; LTC: largura do tecido ceratinizado; ETC: enxerto de tecido conjuntivo; MCX: membrana de colágeno xenogênica; TCFC: tomografia computadorizada de feixe cônico; F: feminino; M: masculino.

Figura 20 - Quadro dos dados obtidos da amostra na Visita 1 - *baseline* (T0)

Fonte: Elaborado pelo autor (2022).

N	Sexo	Idade	Class. RG	Grupo/Amostra		T.Cirúrgico		Data	VISITA 3 - T1															
									EVA				Parâmetros Periodontais								Medidas Clínicas			
									Estética		HD		PS		NCI		IP		SS		PRG		LTC	
ETC	MCX	ETC	MCX	ETC	MCX	ETC	MCX	ETC	MCX	ETC	MCX	ETC	MCX	ETC	MCX									
1	F	57	RT1	23		01:20	00:40	17/12	2	0	0	0	1,07		2,14					1,07		2,10		
				14	24				2	2	0	0	1,00	1,08	3,06	4,09	2	2	0	0	2,06	3,01	3,00	1,90
				15	25				2	2	0	0	1,00	2,07	4,02	4,15	2	2	0	0	3,02	2,08	1,00	1,85
				16	26				2	2	0	0	0,90	1,06	3,91	5,15	2	2	0	0	3,01	4,09	1,90	1,00
2	F	40	RT1	14		01:30	00:45	17/12	6	5			0,83		2,03					1,20		2,08		
				15	24				6	6	6	5	1,31	1,20	3,01	3,31	2	2	0	0	1,70	2,11	2,72	1,93
				16	25				6	6	6	3	1,23	1,10	2,72	2,19	2	2	0	0	1,49	1,09	2,63	1,85
				13	23				7	7	0	0	1,00	1,13	2,12	2,28	2	2	0	0	1,95	2,52	1,12	1,15
3	F	38	RT1	14	24	02:00	01:15	17/12	7	7	0	0	1,20	1,19	2,89	4,16	2	2	0	0	1,02	2,08	1,69	2,97
				16	26				7	7	0	0	1,03	1,05	2,42	3,08	2	2	0	0	2,25	2,38	1,39	2,03
				14	24				4	4	4	7	2,00	2,27	3,95	4,25	2	2	0	0	1,95	1,98	4,24	2,60
				15	25				4	4	5	6	2,03	2,32	3,90	4,33	2	2	0	0	1,87	2,01	2,95	1,12
4	F	59	RT1	16	26	01:30	00:40	22/12	4	4	5	6	2,15	2,16	4,25	4,21	2	2	0	0	2,10	2,05	2,85	2,01
				14	24				10	10	7	6	2,00	2,00	3,25	4,40	2	2	0	0	1,25	2,40	4,01	2,88
				15	25				10	10	6	5	2,00	2,00	4,00	4,95	2	2	0	0	2,00	2,95	3,25	3,24
				16	26				10	10	5	3	2,00	2,00	3,00	4,87	2	2	0	0	1,00	2,87	3,26	3,85
5	M	34	RT1	14	24	01:15	00:43	22/12	5	5	1	5	1,09	1,58	4,29	3,64	2	2	0	0	2,39	2,06	4,74	5,97
				15	25				5	5	3	8	2,25	2,29	4,29	4,38	2	2	0	0	2,04	2,09	4,72	6,85
				13	23				4	4	2	2	2,00	2,13	5,51	4,02	2	2	0	0	3,51	2,07	3,55	1,73
				14	24				4	6	2	2	2,00	1,95	3,85	5,43	2	2	0	0	1,85	3,48	2,92	1,50
6	M	55	RT1	13	23	01:14	00:42	22/12	4	6	10	10	1,90	2,16	5,41	7,32	2	2	0	0	3,51	5,16	3,14	3,04
				14	24				5	6	10	9	2,50	2,14	5,93	5,58	2	2	0	0	3,43	3,44	2,19	4,76
				15	26				5	6	7	6	3,01	2,45	7,53	5,72	2	2	0	0	4,52	3,27	2,91	4,34
				14	24				5	4	0	0	2,95	2,78	5,58	5,36	2	2	0	0	2,63	2,58	3,45	5,03
7	F	37	RT1	15	25	01:30	00:43	14/01	5	4	0	0	2,16	2,01	5,74	4,11	2	2	0	0	3,58	2,10	3,95	6,90
				16	26				5	4	0	0	2,90	1,98	6,84	4,18	2	2	0	0	3,94	2,20	2,93	2,82
				13	23				6	5	5	5	1,00	1,00	2,00	2,60	2	2	0	0	1,00	1,60	3,00	1,42
				14	24				6	5	4	4	1,00	1,00	2,00	2,42	2	2	0	0	1,00	1,42	3,00	1,23
8	M	37	RT1	15	25	01:35	00:45	15/10	6	5	5	5	1,00	1,00	2,00	2,50	2	2	0	0	1,00	1,50	2,00	1,80
				16	26				4	5	4	4	1,00	1,00	2,00	2,20	2	2	0	0	1,00	1,20	2,88	2,00
				15	25				4	4	8	10	1,00	1,00	2,42	4,02	2	2	0	0	1,42	3,02	2,08	3,19
				16	26				4	4	8	10	1,00	1,00	2,45	4,08	2	2	0	0	1,45	3,08	2,17	3,21

Legenda: RG: recessão gengival; EVA: escala visual analógica; HD: hipersensibilidade dentinária; PS: profundidade de sondagem; NCI: nível clínico de inserção; IP: índice de placa; SS: sangramento à sondagem; PRG: profundidade da recessão gengival; LTC: largura do tecido ceratinizado; ETC: enxerto de tecido conjuntivo; MCX: membrana de colágeno xenogênica; F: feminino; M: masculino.

Figura 21 - Quadro dos dados obtidos da amostra na Visita 3 (T1)

Fonte: Elaborado pelo autor (2022).

N	Sexo	Idade	RG	Grupo/Amostra		T.Cirúrgico		Data	VISITA 4 - T2																	
									EVA				Parâmetros Periodontais								Medidas Clínicas				Biotipo	
									Estética		HD		PS		NCI		IP		SS		PRG		LTC		2° TCFC	
ETC	MCX	ETC	MCX	ETC	MCX	ETC	MCX	ETC	MCX	ETC	MCX	ETC	MCX	ETC	MCX	ETC	MCX									
1	F	57	RT1	23		01:20	00:40	30/03	2	2	0	0	1,00	1,00	1,92		2	2	0	0	0,92		2,8		1,08	
				14	24				2	2	0	0	1,00	1,00	1,14	2,70	2	2	0	0	0,14	1,7	3,21	2,02	1,93	2,02
				15	25				2	2	0	0	1,00	1,00	1,23	2,44	2	2	0	0	0,23	1,44	1,52	1,66	1,63	1,49
				16	26				2	2	0	0	1,00	1,00	2,10	3,15	2	2	0	0	1,10	2,15	1,55	1,03	1,76	1,36
2	F	40	RT1	14		01:30	00:45	03/04	3	0			3,00		4,01					1,01		2,07		1,25		
				15	24				3	3	0	3	1,00	3,00	1,80	3,03	2	2	0	0	0,80	0,26	2,94	4,22	1,39	1,36
				16	25				3	3	0	0	2,05	3,00	2,92	3,00	2	2	0	0	0,92	0,00	3,66	3,07	1,66	1,45
				13	23				0	0	0	6	2,00	2,00	2,00	3,25	2	2	0	0	0,00	1,25	2,81	2,03	1,05	1,03
3	F	38	RT1	14	24	02:00	01:15	03/04	0	0	5	4	2,00	2,00	3,06	2,00	2	2	0	0	1,06	0,00	2,11	2,77	1,22	0,82
				16	26				0	0	5	4	2,50	1,00	4,09	2,39	2	2	0	0	2,04	1,39	2,67	1,88	1,22	1,31
				14	24				3	3	6	9	1,00	1,00	3,03	3,15	2	2	0	0	2,03	2,15	4,24	2,60	1,93	2,02
				15	25				3	3	8	10	1,00	1,00	3,22	3,33	2	2	0	0	2,22	2,33	2,95	1,12	1,67	1,49
4	F	59	RT1	16	26	01:30	00:40	29/03	3	3	8	10	2,00	1,00	3,16	3,46	2	2	0	0	1,16	2,46	2,85	2,01	1,76	1,32
				14	24				8	8	6	6	1,80	1,85	3,08	3,17	2	2	1	1	1,28	1,32	2,91	3,00	0,92	2,02
				15	25				8	8	6	6	1,76	1,69	3,05	3,15	2	2	1	1	1,29	1,46	3,00	2,62	1,91	1,49
				16	26				8	8	6	6	1,97	1,80	2,97	3,75	2	2	1	1	1,00	1,95	3,03	2,97	1,78	1,32
5	M	34	RT1	14	24	01:15	00:43	19/04	2	2	1	0	1,00	1,00	3,21	1,93	2	2	0	0	2,21	0,93	4,74	5,97	0,92	1,91
				15	25				2	2	2	0	1,00	2,00	2,14	3,43	2	2	0	0	1,14	1,43	4,72	6,85	0,83	2,32
				13	23				0	0	0	0	2,00	2,13	5,51	4,02	2	2	0	0	3,51	2,07	3,55	1,73	1,38	0,92
				14	24				0	0	0	0	2,00	1,95	3,85	5,43	2	2	0	0	1,85	3,48	2,92	1,50	1,16	0,73
6	M	55	RT1	13	23	01:20	00:28	03/04	3	3	6	6	2,00	2,00	4,87	4,98	2	2	0	0	2,87	2,98	2,00	2,01	0,85	2,58
				14	24				3	3	6	6	2,00	2,00	4,45	4,27	2	2	0	0	2,45	2,27	2,03	2,10	1,16	0,89
				15	26				3	3	6	6	2,00	2,00	5,00	4,98	2	2	0	0	3,00	2,98	2,00	2,42	1,35	1,22
				14	24				2	2	0	0	1,00	1,00	3,63	3,58	2	2	0	0	2,63	2,58	3,45	5,03	1,25	1,55
7	F	37	RT1	15	25	01:30	00:43	15/04	2	2	0	0	1,00	1,00	4,58	3,10	2	2	0	0	3,58	2,10	3,95	6,09	1,25	1,60
				16	26				2	2	0	0	1,00	1,00	4,94	3,20	2	2	0	0	3,94	2,20	2,93	2,82	1,43	1,43
				13	23				2	2	1	1	1,00	1,00	1,00	2,58	2	2	0	0	0,00	1,58	3,92	1,63	1,89	1,12
				14	24				2	2	1	1	1,00	1,00	1,32	2,77	2	2	0							

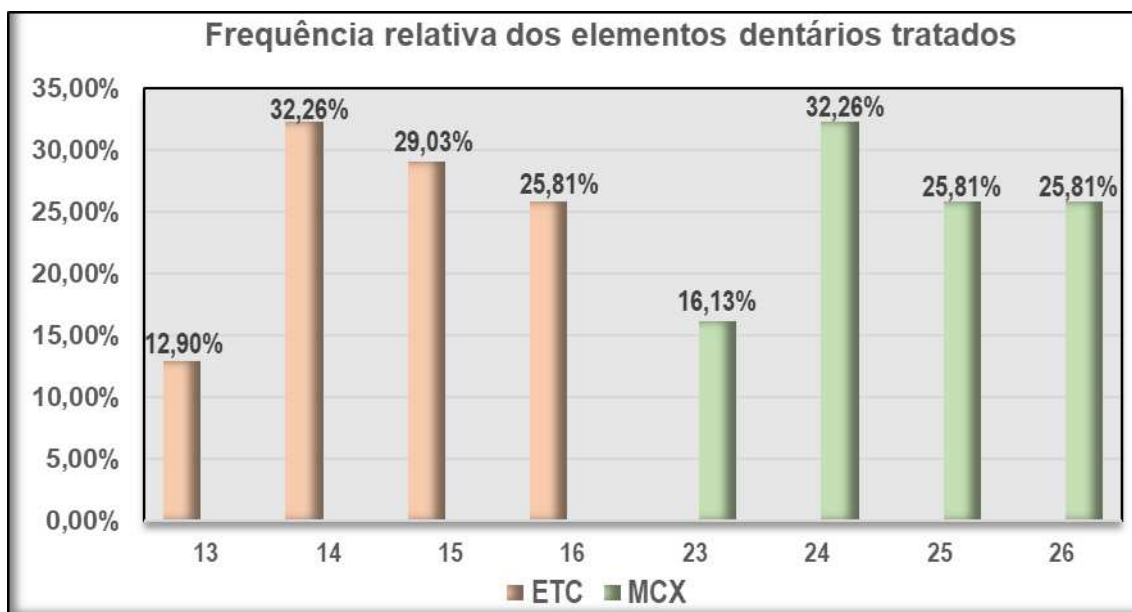
OHIP-14														
T0	Q1	Q2	Q3	Q4	Q5	Q6	Q7	Q8	Q9	Q10	Q11	Q12	Q13	Q14
Participantes	1	0	0	0	0	0	0	0	0	0	0	0	0	0
	2	0	0	1	4	3	0	1	0	0	0	0	0	0
	3	2	0	0	4	1	0	1	0	0	0	0	0	0
	4	0	3	4	2	2	3	1	0	0	0	0	0	0
	5	0	0	3	2	4	3	2	2	0	4	0	2	0
	6	3	0	1	2	0	0	0	0	3	0	0	0	0
	7	0	0	1	4	3	3	2	3	0	0	0	0	0
	8	0	0	3	3	4	0	0	0	3	0	0	0	0
	9	0	0	1	4	0	0	0	2	3	3	0	0	0
	10	0	0	3	2	4	3	2	2	0	0	2	0	2
	11	0	0	3	2	0	0	2	0	0	0	0	0	0
T1	Q1	Q2	Q3	Q4	Q5	Q6	Q7	Q8	Q9	Q10	Q11	Q12	Q13	Q14
Participantes	1	0	0	0	0	0	0	0	0	0	0	0	0	0
	2	0	0	0	0	0	0	0	0	0	0	0	0	0
	3	0	0	0	0	0	0	0	0	0	0	0	0	0
	4	0	0	0	2	0	0	0	0	0	0	0	0	0
	5	0	0	3	2	0	0	2	0	0	0	0	0	0
	6	0	0	1	0	2	0	0	0	0	0	0	0	0
	7	0	0	0	0	0	0	0	0	0	0	0	0	0
	8	0	0	0	0	0	0	0	0	0	0	0	0	0
	9	0	0	0	0	2	0	0	0	0	0	0	0	0
	10	0	0	1	4	3	0	1	0	0	0	0	0	0
	11	0	0	2	2	0	0	0	2	0	0	0	0	0
T2	Q1	Q2	Q3	Q4	Q5	Q6	Q7	Q8	Q9	Q10	Q11	Q12	Q13	Q14
Participantes	1	0	0	0	0	0	0	0	0	0	0	0	0	0
	2	0	0	0	0	0	0	0	0	0	0	0	0	0
	3	0	0	0	0	0	0	0	0	0	0	0	0	0
	4	0	0	0	0	0	0	0	0	0	0	0	0	0
	5	0	0	0	0	0	0	0	0	0	0	0	0	0
	6	0	0	0	2	0	0	0	0	0	0	0	0	0
	7	0	0	0	2	0	0	0	0	0	0	0	0	0
	8	0	0	0	0	0	0	0	0	0	0	0	0	0
	9	0	0	0	0	0	0	0	0	0	0	0	0	0
	10	0	0	0	0	0	0	0	0	0	0	0	0	0
	11	0	0	0	0	0	0	0	0	0	0	0	0	0

Legenda: T0: Visita 1; T1: Visita 3; T1: Visita 4; Q1/Q2: limitação funcional; Q3/Q4: dor física; Q5/Q6: desconforto psicológico; Q7/Q8: limitação física; Q9/Q10: limitação psicológica; Q11/Q12: limitação social; Q13/Q14: desvantagem; 0: nunca; 1: raramente; 2: às vezes; 3: repetidamente; 4: sempre.

Figura 23 - Quadro dos dados obtidos do OHIP-14 em T0, T1 e T2

Fonte: Elaborado pelo autor (2022).

A amostra final foi constituída de 11 participantes, sendo 63,64% (n = 7) mulheres e 36,63% (n = 4) homens, com idades entre 34 e 59 anos (média de 44,45 ± 9,59 anos). Um total de 31 elementos dentários fez parte do grupo ETC (lado direito) e outros 31 dentes do grupo MCX (lado esquerdo) da maxila. Em ambos os grupos houve uma maior prevalência para os primeiros pré-molares com 32,26% (n = 10). Os primeiros molares (ETC e MCX) e segundo pré-molar (MCX) se apresentaram com uma frequência relativa de 25,81% (n = 8) em cada grupo (Figura 24).



Legenda: ETC: enxerto de tecido conjuntivo; MCX; matriz de colágeno xenogênica.

Figura 24 - Gráfico da frequência relativa dos elementos dentários tratados

Fonte: Elaborado pelo autor (2022).

Quanto ao tempo cirúrgico, o grupo MCX apresentou média de $45,55 \pm 12,26$ minutos e o grupo ETC, média de $87,17 \pm 13,20$ minutos, com diferença estatisticamente significativa ($p = 0,000$).

A Tabela 2 demonstra que não houve diferença estatisticamente significativa das médias das variáveis entre os grupos (ETC e MCX) nos tempos T0 (*baseline*), T1 e T2.

Tabela 2 - Análise das variáveis entre grupos no *baseline* (T0), três (T1) e seis meses (T2) de pós-operatório

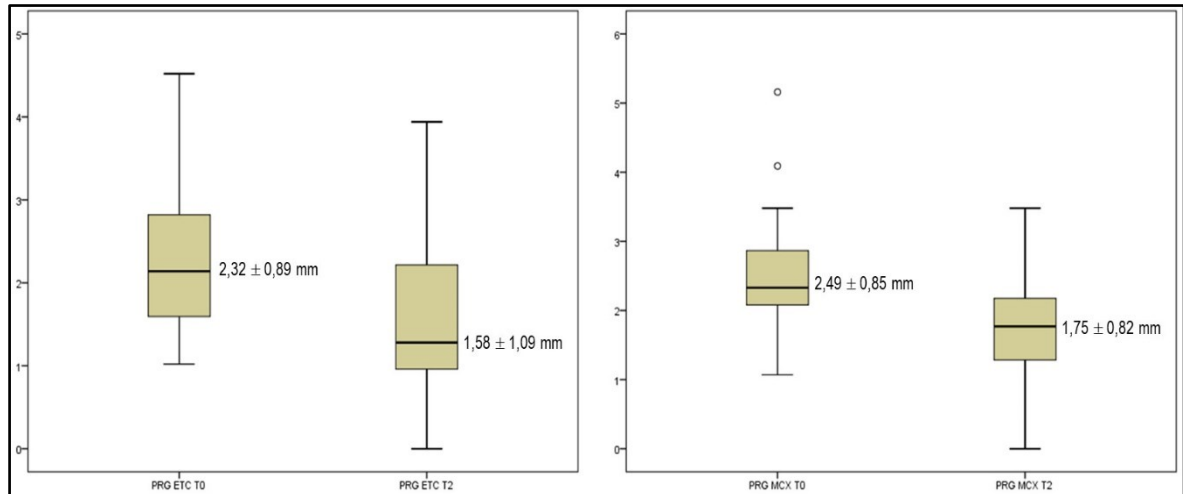
Variáveis		Visitas	ETC (31 dentes)	MCX (31 dentes)	p-valor
			Média (±)	Média (±)	
EVA (unidade)	Estética	T0	5,70 ^a ± 2,56	5,70 ^a ± 2,56	-
		T1	5,27 ± 2,08	5,30 ± 2,09	0,813
		T2	2,80 ^a ± 2,26	2,80 ^a ± 2,26	-
	HD	T0	3,90 ± 3,34	4,71 ± 3,81	0,082
		T1	3,77 ± 3,21	4,33 ± 3,42	0,182
		T2	3,10 ± 3,28	3,47 ± 3,62	0,190
Parâmetros periodontais (mm)	PS	T0	1,74 ± 0,79	1,71 ± 0,72	0,775
		T1	1,65 ± 0,67	1,67 ± 0,57	0,784
		T2	1,44 ± 0,52	1,48 ± 0,62	0,666
	NCI	T0	4,05 ± 1,22	4,23 ± 0,95	0,417
		T1	3,81 ± 1,51	4,10 ± 1,19	0,171
		T2	2,99 ± 1,25	3,22 ± 0,86	0,240
	IP	T0	2,00 ^a ± 0,00	2,00 ^a ± 0,00	-
		T1	2,00 ^a ± 0,00	2,00 ^a ± 0,00	-
		T2	2,00 ^a ± 0,00	2,00 ^a ± 0,00	-
	SS	T0	0,20 ^a ± 0,61	0,20 ^a ± 0,61	-
		T1	0,00 ^a ± 0,00	0,00 ^a ± 0,00	-
		T2	0,10 ^a ± 0,30	0,10 ^a ± 0,30	-
Medidas clínicas (mm)	PRG	T0	2,32 ± 0,89	2,49 ± 0,85	0,326
		T1	2,16 ± 0,99	2,46 ± 0,87	0,108
		T2	1,58 ± 1,09	1,75 ± 0,82	0,338
	LTC	T0	2,26 ± 0,74	2,12 ± 0,73	0,318
		T1	2,85 ± 0,95	2,87 ± 1,64	0,944
		T2	2,97 ± 0,81	2,71 ± 1,50	0,232
Fenótipo periodontal (mm)	TCFC	T0	1,11 ± 0,34	1,22 ± 0,42	0,232
		T2	1,41 ± 0,38	1,43 ± 0,48	0,893

^a(correlação de t não pode ser calculada porque o erro padrão da diferença é zero).

Legenda: ETC: enxerto de tecido conjuntivo; MCX: matriz de colágeno xenogênica; ±: desvio-padrão; EVA: escala visual analógica; T0: Visita 1 (*baseline*); T1: Visita 3 (3 meses pós-RAC); T2: Visita 4 (6 meses pós-RAC); HD: hipersensibilidade dentinária; mm: milímetro; PS: profundidade de sondagem; NIC: nível de inserção clínica; IP: índice de placa; SS: sangramento à sondagem; PRG: profundidade da recessão gengival; LTC: largura do tecido ceratinizado; TCFC: tomografia computadorizada de feixe cônico.

Fonte: Elaborada pelo autor (2022).

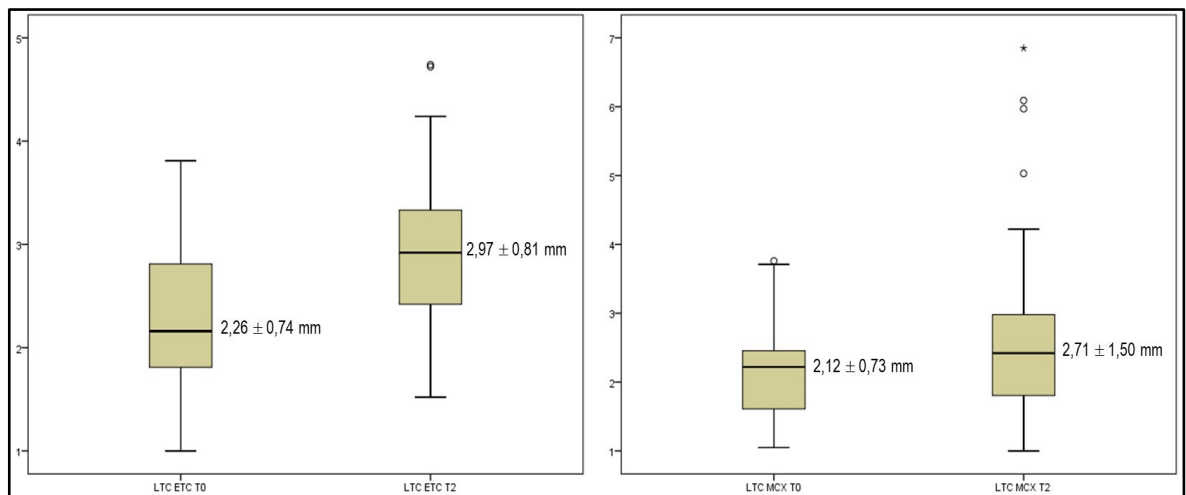
As Figuras 25 a 27 ilustram, com os *Boxplots*, as médias das medidas clínicas (PRG e LTC) e do fenótipo periodontal (TCFC) no *baseline* (T0) e em seis meses de pós-operatório (T2), demonstrando que, mesmo sem diferença estatisticamente significativa ($p > 0,05$), os procedimentos cirúrgicos com a técnica RAC atenderam aos objetivos propostos com ambos os enxertos.



Legenda: ±: desvio-padrão; mm: milímetro; PRG: profundidade da recessão gengival; ETC: enxerto de tecido conjuntivo; MCX: matriz de colágeno xenogênica.

Figura 25 - *Boxplots* de T0 e T2 da variável PRG de ETC e MCX

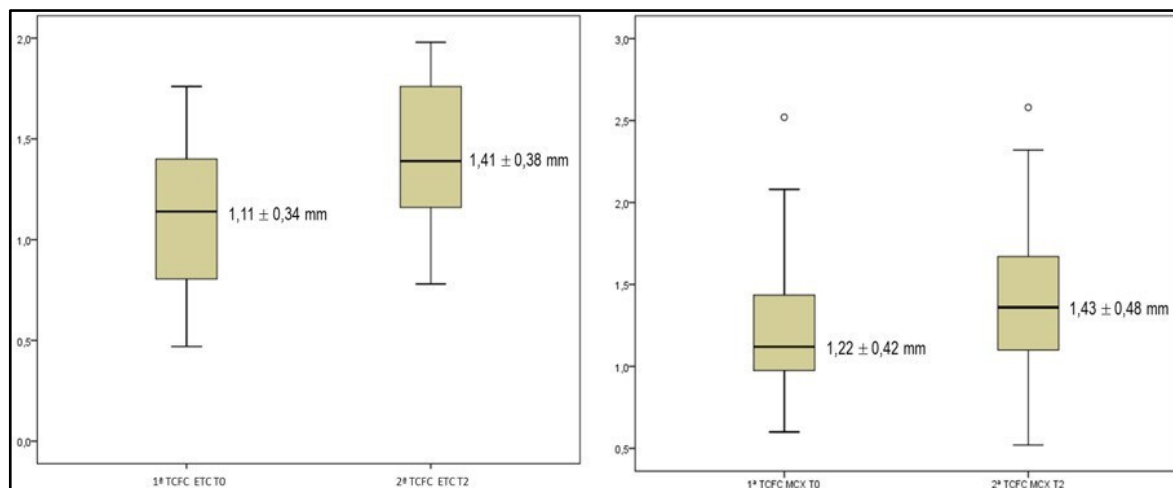
Fonte: Elaborado pelo autor (2022).



Legenda: ±: desvio-padrão; mm: milímetro; LTC: largura do tecido ceratinizado; ETC: enxerto de tecido conjuntivo; MCX: matriz de colágeno xenogênica.

Figura 26 - *Boxplots* de T0 e T2 da variável LTC de ETC e MCX

Fonte: Elaborado pelo autor (2022).



Legenda: \pm : desvio-padrão; mm: milímetro; TCFC: tomografia computadorizada de feixe cônico (fenótipo periodontal); ETC: enxerto de tecido conjuntivo; MCX: matriz de colágeno xenogênica.

Figura 27 - *Boxplots* de T0 e T2 da variável fenótipo periodontal (TCFC) de ETC e MCX

Fonte: Elaborado pelo autor (2022).

Ao analisar as diferenças das médias das variáveis dentro de cada grupo aos seis meses (T2) com o *baseline* (T0), observou-se que o tratamento das RG com RAC foi eficaz tanto com ETC quanto com MCX, com diferenças estatisticamente significativas nas variáveis de interesse ($p < 0,05$) (Tabela 3). Em ambos os grupos (ETC e MCX) houve redução da PRG, aumento da LTC e obtenção de um fenótipo periodontal mais espesso. Esse cenário demonstra que os objetivos propostos com ambos os enxertos foram atendidos.

Tabela 3 - Médias da diferença das variáveis nos grupos entre seis meses (T2) de pós-operatório e o *baseline* (T0)

Variáveis		T2-T0		
		Grupo	Média (±)	p-valor
EVA (unidade)	Estética	ETC	-2,84 ± 3,17	0,000*
		MCX	-2,84 ± 3,17	0,000*
	HD	ETC	-1,06 ± 3,10	0,065
		MCX	-1,35 ± 2,98	0,017*
Parâmetros periodontais (mm)	PS	ETC	-0,26 ± 1,11	0,204
		MCX	-0,23 ± 1,00	0,218
	NCI	ETC	-0,99 ± 1,40	0,000*
		MCX	-1,01 ± 1,10	0,000*
	IP	ETC	-	-
		MCX	-	-
	SS	ETC	-0,10 ± 0,30	0,083
		MCX	-0,10 ± 0,30	0,083
Parâmetros clínicos (mm)	PRG	ETC	-0,72 ± 0,84	0,000*
		MCX	-0,72 ± 0,79	0,000*
	LTC	ETC	+0,69 ± 0,80	0,000*
		MCX	+0,60 ± 1,30	0,015*
Fenótipo periodontal (mm)	TCFC	ETC	+0,31 ± 0,28	0,000*
		MCX	+0,20 ± 0,53	0,041*

*(p < 0,05) diferença estatisticamente significativa.

Legenda: T2: Visita 4 (6 meses pós-RAC); T0: Visita 1 (*baseline*); ±: desvio-padrão; EVA: escala visual analógica; ETC: enxerto de tecido conjuntivo; -: menos; MCX; matriz de colágeno xenogênica; HD: hipersensibilidade dentinária; mm: milímetro; PS: profundidade de sondagem; NIC: nível de inserção clínica; IP: índice de placa; SS: sangramento à sondagem; PRG: profundidade da recessão gengival; LTC: largura do tecido ceratinizado; +: mais; TCFC: tomografia computadorizada de feixe cônico.

Fonte: Elaborada pelo autor (2022).

A Tabela 4 demonstra a análise das CR após seis meses (T2) de pós-operatório, não ocorrendo diferenças estatisticamente significativas em ambos os grupos (p = 0,358) quando se excluiu quatro casos (2 ETC e 2 MCX) de piora: um caso de uma participante do grupo ETC nos elementos 15 e 16 com média de < 0,99 mm; da mesma forma, no grupo MCX, a mesma participante, também apresentou o mesmo quadro, porém, nos elementos 25 e 26 com média de < 0,81 mm. No geral, o grupo ETC apresentou 64,52% (n = 20) de CR e o grupo MCX, 67,74% (n = 21).

Tabela 4 - Análise das CR das RG por grupo após seis meses (T2) de pós-operatório

Grupos	CRT			CRP			Sem alterações			Piora		
	n	%	Média mm	n	%	Média mm	n	%	Média mm	n	%	Média mm
ETC	9	29,03	0,44	11	35,48	1,88	9	29,03	2,32	2	6,45	0,99
MCX	5	16,13	0,49	16	51,61	1,74	8	25,81	2,49	2	6,45	0,81
p-valor	0,358											

*($p < 0,05$) diferença estatisticamente significativa.

Legenda: CRT: cobertura radicular total; CRP: cobertura radicular parcial; n: número; %: percentual; mm: milímetro; ETC: enxerto de tecido conjuntivo; MCX: matriz de colágeno xenogênica.

Fonte: Elaborada pelo autor (2022).

A Figura 28, ilustra a frequência relativa das CRT, CRP e aquelas sem alterações seis meses (T2) de pós-operatório.

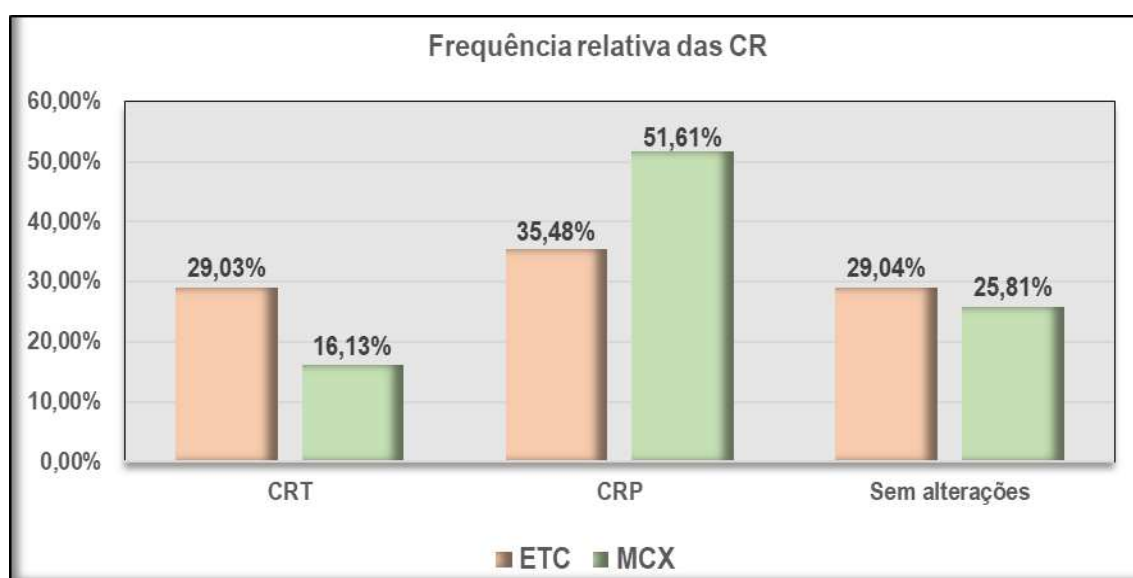


Figura 28 - Gráfico da frequência relativa das CR seis meses de pós-operatório
Fonte: Elaborado pelo autor (2022).

Por fim, na Tabela 5 encontram-se as descritivas do questionário OHIP-14 aplicado aos participantes nas três Visitas (T0 - *baseline*, T1 e T2). Observou-se que, mesmo no *baseline* (T0), a pontuação de cada domínio não atingiu o total possível e “8”. Também a soma dos domínios não atingiu o nível máximo de “56” pontos, que indicaria uma qualidade de vida muito ruim. As pontuações mais altas foram nos domínios “dor física” e “desconforto psicológico” com “4,45” e “3,00”, respectivamente,

que se pode julgar correspondentes à HD e estética. No entanto, observou-se que esse dois domínios reduziram de forma pronunciada ao longo do tempo.

Tabela 5 – Descritivas das médias do questionário OHIP ao longo do tempo

Domínios OHIP-14		11 participantes (ETC e MCX) 62 dentes		
		T0	T1	T2
Limitação funcional	Q1-Q2	0,73 ± 1,27	0,00 ± 0,00	0,00 ± 0,00
Dor física	Q3-Q4	4,45 ± 1,69	1,55 ± 2,11	0,36 ± 0,81
Desconforto psicológico	Q5-Q6	3,00 ± 2,93	0,64 ± 1,12	0,00 ± 0,00
Limitação física	Q7-Q8	1,82 ± 1,78	0,45 ± 0,82	0,00 ± 0,00
Limitação psicológica	Q9-Q10	1,45 ± 2,16	0,00 ± 0,00	0,00 ± 0,00
Limitação social	Q11-Q12	0,36 ± 0,81	0,00 ± 0,00	0,00 ± 0,00
Desvantagem	Q13-Q14	0,18 ± 0,60	0,00 ± 0,00	0,00 ± 0,00

Legenda: OHIP: *Oral Health Impact* (Impacto na Saúde Bucal); ETC: enxerto de tecido conjuntivo; MCX; matriz de colágeno xenogênica; ±: desvio-padrão.

Fonte: Elaborada pelo autor (2022).

Mesmo com baixas pontuações e com redução ao longo do tempo, o teste de *Friedman* demonstrou que, nos domínios “dor física” (Q3-Q4), “desconforto psicológico” (Q5-Q6), “limitação física” (Q7-Q8) e “limitação psicológica” (Q9-Q10), houve diferença estatisticamente significativa ($p < 0,05$) (Tabela 6), favorecendo a saúde bucal e qualidade de vida dos participantes a partir do terceiro mês de pós-operatório.

Tabela 6 – Teste de *Friedman* do OHIP-14 ao longo do tempo

Domínios OHIP-14		11 participantes (ETC e MCX) 62 dentes				
		T0	T1	T2	χ^2	p-valor
Limitação funcional	Q1-Q2	2,27	1,86	1,86	6,00	0,050
Dor física	Q3-Q4	2,82	1,73	1,45	14,82	0,001*
Desconforto psicológico	Q5-Q6	2,55	1,91	1,55	8,86	0,012*
Limitação física	Q7-Q8	2,68	1,82	1,50	13,92	0,001*
Limitação psicológica	Q9-Q10	2,36	1,82	1,82	8,00	0,018*
Limitação social	Q11-Q12	2,18	1,91	1,91	4,00	0,135
Desvantagem	Q13-Q14	2,09	1,95	1,95	2,00	0,368

*($p < 0,05$) diferença estatisticamente significativa.

Legenda: OHIP: *Oral Health Impact* (Impacto na Saúde Bucal); ETC: enxerto de tecido conjuntivo; MCX; matriz de colágeno xenogênica; ±: desvio-padrão.

Fonte: Elaborada pelo autor (2022).

6 DISCUSSÃO

Este ensaio clínico longitudinal de boca dividida foi desenhado para comparar o ETC em relação à MCX em RG múltiplas maxilares RT1 de Cairo, utilizando a TCFC com afastadores labiais para mensurar o fenótipo periodontal antes e após o tratamento cirúrgico com a técnica RAC. Um total de 62 RG (31 no grupo ETC e 31 no grupo CMX) foram selecionadas em 11 participantes (7 mulheres, 63,64% e 4 homens, 36,63%; média de $44,45 \pm 9,59$ anos) com queixas estéticas e de HD, sendo os primeiros pré-molares mais prevalentes (32,26%) em ambos os grupos e os primeiros molares (ETC e MCX) e segundo pré-molar (MCX) com uma frequência de 25,81% em cada grupo (Figura 21), com acompanhamento de seis meses. Em ECR de boca dividida, Nahas et al. (2020) selecionaram 15 participantes (8 mulheres, 53,30% e 7 homens, 46,70%; média de $44,45 \pm 9,59$ anos) com RG múltipla bilateral Classe I de Miller envolvendo caninos e pré-molares superiores. Desta forma, os autores utilizaram uma amostra de 82 RG (40 para ETC e 42 para MCX) para determinar, no período de três, seis e 12 meses, se a MCX seria uma alternativa à técnica de ETC.

O desenho de boca dividida permitiu minimizar as variáveis individuais, aumentando o poder do estudo (Smaïl-Faugeron et al., 2014). Da mesma forma, admitiu uma análise dos dados subjetivos (escores EVA e OHIP-14) e uma melhor comparação da HD, da estética e da saúde bucal dos participantes no período do estudo. Essas informações também são compartilhadas por Tonetti et al. (2018).

O ETC é considerado o tratamento de escolha para RG única na região anterior superior e pré-molar (Tonetti et al., 2014). No entanto, o tratamento das RG múltiplas continua sendo um desafio devido ao grande campo cirúrgico, fatores anatômicos

(Graziani et al., 2014) e a quantidade limitada de tecido conjuntivo na área doadora (Tonetti et al., 2018; Nahas et al., 2020). Uma revisão sistemática (Hofmänner et al., 2012) concluiu que o ETC oferece os melhores resultados clínicos no tratamento de RG múltiplas Classes I e II de Miller. Neste estudo, nas RG múltiplas RT1 de Cairo, tanto ETC quanto MCX ofereceram resultados satisfatórios quando se utilizou a técnica RAC. Apesar de seus benefícios, o ETC está associado a maior tempo operatório, dor e desconforto relacionado à área doadora, o que é corroborado por outros estudiosos (Sanz et al., 2009; McGuire & Scheyer, 2010; Zucchelli et al., 2014; Tonetti et al., 2018; Nahas et al., 2020). Além disso, a remoção do enxerto pode causar complicações trans e pós-operatórias (Griffin et al., 2006; Sanz et al., 2009; McGuire & Scheyer, 2010; Nahas et al., 2020). Esses fatores são exacerbados no tratamento de RG múltiplas e quando a necessidade de tecido doador é aumentada (Tonetti et al., 2018; Nahas et al., 2020). Neste estudo, foi observado em alguns casos, maior necessidade de maior quantidade de tecido doador do palato, o que por consequência, foi apontado, pelos participantes maior desconforto no pós-operatório. Por tais razões, técnicas e materiais cirúrgicos alternativos têm sido sugeridos e comparados com ETC (McGuire & Scheyer, 2010; Cardaropoli et al., 2014; Tonetti et al., 2018; Nahas et al., 2020). Nesse sentido, a MCX tem sido proposta como um possível substituto para enxertos de tecidos moles para aumentar o TC durante o tratamento de lesões localizadas (Jepsen et al., 2013; McGuire & Scheyer, 2010) e RG múltiplas (Cardaropoli et al., 2014; Tonetti et al., 2018; Nahas et al., 2020). Além disso, seu uso está associado a menos dor e menor tempo operatório, pois não depende de área doadora (McGuire & Scheyer, 2010; Cardaropoli et al., 2014; Tonetti et al., 2018; Nahas et al., 2020). Por esta razão, a MCX foi o material de escolha para este estudo.

Quanto ao tempo de cirurgia, neste estudo, a média para o grupo MCX ($45,55 \pm 12,26$ minutos) foi significativamente menor do que para o grupo ETC ($87,17 \pm 13,20$ minutos) ($p = 0,000$). Não foram observadas complicações pós-operatórias, mas ambos os procedimentos geraram dor relatada pelos sujeitos, sendo maior para o grupo ETC. Com menor tempo cirúrgico, Nahas et al. (2020) também observaram diferença significativa nos procedimentos entre os grupos MCX ($31,30 \pm 4,30$ minutos) e ETC ($48,10 \pm 6,10$ minutos) ($p < 0,001$).

A redução dos escores (EVA) de HD para as RG tratadas com ETC e MCX não apresentaram diferenças significativas entre os grupos em seis meses ($p > 0,05$). No *baseline* (T0) o grupo ETC apresentou média de $3,90 \pm 3,34$ e MCX média de $4,71 \pm 3,81$ ($p = 0,082$) e em T2 (6 meses) de pós-operatório, o grupo ETC apresentou média de $3,10 \pm 3,28$ e MCX, média de $3,47 \pm 3,62$ ($p = 0,190$). Porém, ao analisar as médias das diferenças (T2-T0, *baseline*) dentro de cada grupo, apesar de ETC ter reduzido o escore em $1,06 \pm 3,10$ ($p = 0,065$), MCX apresentou diferença estatisticamente significativa com redução de $1,35 \pm 2,98$ ($p = 0,017$). Em seis meses, Nahas et al. (2020) obtiveram redução média de $2,0 \pm 3,0$ para ETC e de $2,3 \pm 3,3$ para MCX, e também não encontraram diferença entre os grupos ($p = 0,647$); mas, após 12 meses, observaram redução nos escores médios de $2,1 \pm 3,2$ para ETC e de $2,4 \pm 3,6$ para MCX, sem diferença entre os grupos ($p = 0,915$). A melhora pós-cirúrgica da HD pode ser explicada pelo selamento dos túbulos dentinários resultante do aumento do TC (Douglas de Oliveira et al., 2013) e da CRT dos defeitos (Clauser et al., 2003). No estudo de Nahas et al. (2020), ETC reduziu HD em 51,20% comparado com 60,00% para MCX. Esses resultados são semelhantes aos de Moreira et al. (2016) que demonstraram redução de 62,5% na HD ao usar MCX para tratar RG localizada. Tais

resultados também foram encontrados por Clauser et al. (2003) que associaram a redução total da HD à CRT do defeito.

Neste estudo, no grupo ETC 29,03% e no grupo CMX 16,13% tiveram CRT em seis meses. No entanto, em 12 meses, Nahas et al. (2020) revelaram que a CRT ocorreu em 68,00% no grupo ETC e 60,00% no grupo CMX, sem diferença significativa. Aroca et al. (2013) demonstraram um percentual de CRT de 85,00% para RG tratadas com ETC e 42,00% para aquelas tratadas com CMX após tunelização. Em um estudo randomizado de RG múltiplas, Cardaropoli et al. (2014) compararam a RAC sem enxerto com RAC usando MCX sob retalho e encontraram CRT em 72,00% dos locais tratados com CMX + RAC e 58,00% dos locais tratados apenas com RAC. Por outro lado, Tonetti et al. (2018) compararam RAC + MCX com RAC + ETC para o tratamento de RG múltiplas e a CRT foi de 70,00% para os locais tratados com RAC + ETC e de 48,00% para os locais tratados com RAC + MCX. Neste estudo, além das CRT, também foram observadas CRP, sendo no grupo ETC 35,48% (11 das 31 RG) e no grupo CMX 51,61% (16 das 31 RG) nos seis meses de acompanhamento. Clinicamente, as chances de CRT aos seis meses foram maiores para ETC do que casos tratados com CMX. Essas alterações de CRP e CRT, podem estar relacionadas a diferenças na técnica cirúrgica, fatores anatômicos, PRG no *baseline*, tempo de acompanhamento, experiência do cirurgião e tipo de desenho do estudo (Graziani et al., 2014).

Com relação à estética, os participantes deste estudo relataram melhora em seis meses, com escore médio de $2,80 \pm 2,26$ em ambos os grupos (ETC e MCX) sem diferença significativa ($p > 0,05$); no entanto, a média da diferença (T2-T0, *baseline*) dentro de cada grupo, apresentou diferença estatisticamente significativa ($p = 0,000$) com escore de $-2,84 \pm 3,17$ em ambos os grupos. Sem diferença significativa entre os

grupos, Nahas et al. (2020) relataram que tanto os pacientes quanto o especialista observaram melhora na estética após 12 meses. Neste estudo, no OHIP-14, as pontuações mais altas no *baseline* (T0) foram assinaladas para os domínios “dor física” (4,45); “desconforto psicológico” (3,00), “limitação física” (1,82) e “limitação psicológica” (1,45) e em seis meses, esses domínios que se pode julgar correspondentes à HD e estética, chegaram na pontuação “zero”, com diferenças estatisticamente significativas ($p < 0,05$, Tabela 6), o que favoreceu a saúde bucal e qualidade de vida dos participantes a partir do terceiro mês de pós-operatório.

Com relação aos parâmetros periodontais, não houve diferença significativa para ganho de PS e NCI entre os grupos ETC e MCX ao longo do tempo. A média da diferença de T2 (6 meses) com o *baseline* (T0) para o ganho de PS ($0,26 \pm 1,11$ mm para ETC e $0,23 \pm 1,00$ mm para MCX) não apresentou diferença significativa ($p > 0,05$). Entretanto, com diferença significativa ($p = 0,000$), a média da diferença para o ganho do NCI no ETC foi de $0,99 \pm 1,40$ mm e no MCX foi de $1,01 \pm 1,10$ mm. Nahas et al. (2020) não obtiveram diferença significativa para ganho de PS e NCI entre os grupos ETC e MCX em nenhum momento ($p > 0,05$). Ambos os tratamentos resultaram em ganhos significativos de NCI aos três, seis e 12 meses ($p < 0,05$). Da mesma forma que Nahas et al. (2020), todos os participantes deste estudo apresentaram baixo IP e SS, sem diferença significativa entre os grupos (ETC e MCX) ou entre os períodos de acompanhamento (*baseline*, 3 e 6 meses).

No que se refere às medidas clínicas entre os grupos (ETC e MCX), mesmo sem diferenças estatisticamente significativas ($p > 0,05$), as médias da PRG (redução de $1,58 \pm 1,09$ mm para ETC e $1,75 \pm 0,82$ mm para MCX), da LTC (aumento de $2,97 \pm 0,81$ mm para ETC e $2,71 \pm 1,50$ mm para MCX) e do fenótipo periodontal (TCFC) (aumento de $1,41 \pm 0,38$ mm para ETC e $1,43 \pm 0,48$ mm para MCX). Ao analisar as

diferenças (T2-T0, *baseline*) das médias dessas medidas dentro de cada grupo, todas com diferenças significativas houve redução da PRG de $0,72 \pm 0,84$ mm para ETC ($p = 0,000$) e $0,72 \pm 0,79$ mm para MCX ($p = 0,000$), aumento da LTC de $0,69 \pm 0,80$ mm para ETC ($p = 0,000$) e $0,60 \pm 1,30$ mm para MCX ($p = 0,015$), e, por TCFC, obtenção de um fenótipo periodontal mais espesso com aumento de $0,69 \pm 0,80$ mm para ETC ($p = 0,000$) e $0,60 \pm 1,30$ mm para MCX ($p = 0,041$). Esse cenário demonstra que os objetivos propostos com ambos os enxertos foram atendidos. O estudo de Nahas et al. (2020) demonstrou que ambos os enxertos foram capazes de reduzir a PRG em 12 meses sem diferença significativa entre os grupos. Esses resultados são semelhantes aos que Aroca et al. (2013) demonstraram usando um desenho experimental de boca dividida e um retalho de túnel modificado. Da mesma forma, Cardaropoli et al. (2014) mostraram uma PRG média de $0,20 \pm 0,34$ mm no CMX após 12 meses de tratamento para RG múltiplas. Além disso, o estudo multicêntrico de Tonetti et al. (2018) demonstrou uma redução média de 1,70 mm após seis meses de tratamento de RG múltiplas com a técnica RAC usando CMX. No estudo de Nahas et al. (2020), ambos os procedimentos resultaram em aumentos significativos na LTC em 12 meses em comparação com o *baseline*. O ganho médio de LTC foi maior no grupo ETC ($1,2 \pm 1,1$ mm) do que no grupo MCX ($0,30 \pm 0,70$ mm). Diferentemente, Jepsen et al. (2013) observaram um aumento na LTC de 0,93 mm para CMX no mesmo período. Da mesma forma, um aumento significativo na LTC (1,34 mm) no tratamento de RG localizadas foi descrito 12 meses após o tratamento com MCX (McGuire & Scheyer, 2010). Essas diferenças na LTC podem estar relacionadas ao uso de diferentes métodos de avaliação, desenho do retalho e tempos de acompanhamento. Além do ganho tecidual, o aumento da LTC pode ser atribuído a uma tendência da JMG em restabelecer sua posição original geneticamente

determinada, o que é observado após um ano de acompanhamento pós-cirúrgico (Zucchelli et al., 2009). Em contraste, a migração coronária da margem gengival pode variar de 0,43 a 3 mm (média de 1 mm) após cirurgias de EGL, ETC, MDA e aumento de coroa (Hwang & Wang, 2006). Os fatores que afetam a migração coronária da margem gengival incluem RG rasa e localizada, posição do dente, higiene oral, idade do indivíduo e fenótipo periodontal (Hwang & Wang, 2006). As informações sobre esse fenômeno no tratamento de RG múltiplas com MCX são limitadas.

Este é o primeiro estudo que utiliza a TCFC com afastadores labiais para mensurar o fenótipo periodontal em RG múltiplas maxilares RT1 de Cairo. Para a mensuração do fenótipo periodontal (inicial e final), foi utilizada a medida clínica de 1 mm acima da margem gengival, realizada por uma única examinadora cegada (especialista e em Radiologia e Imaginologia, JNNS) (Silva et al., 2017). Ressalta-se que a visualização do tecido gengival foi possível apenas com afastador labial. Ou seja, por meio de uma técnica muito simples, sem comprometer a qualidade da imagem, o uso de tomografias computadorizadas pode ser ampliado, permitindo mensurar tanto tecidos ósseos quanto gengivais. Para confirmar que a TCFC é um método de exame confiável para avaliar tecidos moles, no estudo com implantes de Silva et al. (2017), as espessuras gengivais obtidas clinicamente e por TCFC foram comparadas e observadas correlações significativas para medidas a 1 e 3 mm acima da margem gengival; ou seja, a TCFC provou ser um método confiável para mensuração de tecidos moles, principalmente nas áreas envolvidas na estética do paciente. Ao comparar a espessura da mucosa palatina obtida em imagens de TCFC e por sondagem Gupta et al. (2015), observaram que não houve diferença entre os dois métodos de mensuração. Além disso, a espessura do tecido aumentou à medida que a distância com a margem gengival foi ficando maior, e que a mucosa na região

dos pré-molares foi a mais espessa. Porém, Januário et al. (2008) ressaltaram que o uso de afastadores labiais permite uma avaliação quantitativa do tecido mole labial, mas não uma avaliação qualitativa. Não é possível discriminar características teciduais específicas, como gengiva inflamada de gengiva saudável, assim como não é possível distinguir diferentes tipos de tecidos moles, como tecido epitelial e tecido conjuntivo (Januário et al., 2008). Diante dos resultados positivos encontrados nas imagens de TCFC obtidas com afastador labial, a facilidade de uso da técnica e a importância clínica da avaliação dos tecidos gengivais em cirurgias de RG múltiplas, torna este método útil e aplicável na prática da Periodontia.

No final deste estudo, a técnica RAC com os enxertos propostos e com a utilização da TCFC para mensurar o fenótipo periodontal contribuem para que as informações geradas possam contribuir para a tomada de decisão clínica, pois o tratamento de RG múltiplas ainda é baseado no conhecimento obtido do tratamento de RG única e na experiência clínica. Assim, a MCX demonstrou ser tão eficaz quanto o ETC e ofereceu o benefício adicional de causar menos dor e desconforto no pós-operatório e, portanto, algumas conclusões clinicamente relevantes podem ser tiradas, e esses resultados podem servir de base para estudos futuros.

A limitação deste estudo se encontra no tamanho da amostra. No entanto, com a destreza dos profissionais envolvidos, acolhimento aos pacientes com todos os protocolos de segurança, participação dos pacientes às avaliações foi possível concluir o estudo com satisfação dos pacientes e dos profissionais envolvidos.

De qualquer modo, mais estudos prospectivos utilizando a TCFC para mensurar o fenótipo periodontal, com uma amostra maior e comparando mais opções de enxertia, são necessários para que os indivíduos com RG múltiplas bilaterais tenham procedimentos menos invasivos.

7 CONCLUSÕES

Mediante metodologia utilizada e frente aos resultados obtidos, pode-se concluir que:

- a) Por TCFC, foi possível mensurar a espessura do tecido gengival inicial e final, obtendo um fenótipo periodontal mais espesso após técnica RAC com ETC e com MCX, em todas as RG;
- b) Mais de 50% das RG foram recobertas com a técnica cirúrgica e com os enxertos propostos;
- c) Com os enxertos utilizados houve redução dos parâmetros periodontais (PS e NCI) e nas medidas clínicas, redução da PRG e aumento da LTC;
- d) A hipersensibilidade e a estética melhoraram de forma pronunciada partir do terceiro mês de pós-cirurgia com ambos os enxertos, favorecendo a saúde bucal e qualidade de vida dos participantes;
- e) Mesmo o ETC sendo padrão-ouro e demonstrando melhores resultados, a MCX pode ser utilizada como alternativa nas RG múltiplas evitando-se a necessidade de segunda área cirúrgica e encurtando o tempo do procedimento com redução da dor e do desconforto no pós-operatório.

REFERÊNCIAS¹

- Abolfazli N, Saleh-Saber F, Eskandari A et al. A comparative study of the long-term results of root coverage with connective tissue graft or enamel matrix protein: 24-month results. *Med Oral Patol Oral Cir Bucal* 2009; 14: 304-309.
- Allen AL, Cohen DW. King and Pennel's free graft series: a defining moment revisited. *Compend Contin Educ Dent* 2003; 24: 698-706.
- Allen EP, Miller Jr PD. Coronally positioning of existing gingiva: short-term results in the treatment of shallow marginal tissue recession. *J Periodontol* 1989; 60: 316-319.
- AlSarhan MA, Al Jasser R, Tarish MA et al. Xenogeneic collagen matrix versus connective tissue graft for the treatment of multiple gingival recessions: a systematic review and meta-analysis. *Clin Exp Dent Res* 2019; 5: 566-579.
- Amaral J, Sanches C, Marques D et al. Validation of oral health impact profile-14 and its association with hyposialia in a Sjögren Syndrome Portuguese Population. *Acta Reumatol Port* 2018; 43: 137-145.
- Amid R, Mirakhori M, Safi Y et al. Assessment of gingival biotype and facial hard/soft tissue dimensions in the maxillary anterior teeth region using cone beam computed tomography. *Arch Oral Biol* 2017; 79: 1-6.
- Araujo MBW, Hovey KM, Benedek JR et al. Reproducibility of probing depth measurements using a constant force electronic probe: analysis of inter - and intraexaminer variability. *J Periodontol* 2003; 74: 1736-1740.
- Armitage GC. Development of a classification system for periodontal diseases and conditions. *Ann Periodontol* 1999; 4:1-6.
- Aroca S, Molnár B, Windisch P et al. Treatment of multiple adjacent Miller class I and II gingival recessions with a Modified Coronally Advanced Tunnel (MCAT) technique and a collagen matrix or palatal connective tissue graft: a randomized, controlled clinical trial. *J Clin Periodontol* 2013; 40: 713-720.
- Atieh M, Alsabeeha N, Tawse-Smith A et al. Xenogeneic collagen matrix for periodontal plastic surgery procedures: a systematic review and meta-analysis. *J Periodontol Res* 2016; 5: 438-452.

¹ Elaborada segundo o modelo Vancouver, em conformidade com o *Index Medicus/MEDLINE*.

- Barriviera M, Duarte WR, Januário AL et al. A new method to assess and measure palatal masticatory mucosa by cone-beam computerized tomography. *J Clin Periodontol* 2009; 36: 564-568.
- Cairo F, Nieri M, Cincinelli S et al. The interproximal clinical attachment level to classify gingival recessions and predict root coverage outcomes: an explorative and reliability study. *J Clin Periodontol* 2011; 38: 661-666.
- Cairo F, Nieri M, Pagliaro U. Efficacy of periodontal plastic surgery procedures in the treatment of localized facial gingival recessions. A systematic review. *J Clin Periodontol* 2014; 41: 44-62.
- Cardaropoli D, Tamagnone L, Roffredo A et al. Coronally advanced flap with and without a xenogenic collagen matrix in the treatment of multiple recessions: a randomized controlled clinical study. *Int J Periodontics Restorative Dent* 2014; 34: 97-102.
- Caton JG, Armitage G, Berglundh T et al. A new classification scheme for periodontal and peri-implant diseases and conditions - introduction and key changes from the 1999 classification. *J Clin Periodontol* 2018; 45: 1-8.
- Chambrone L, Ávila-Ortiz G. An evidence-based system for the classification and clinical management of non-proximal gingival recession defects. *J Periodontol* 2021; 92: 327-335.
- Chambrone L, de Castro Pinto RCN et al. The concepts of evidence-based periodontal plastic surgery: application of the principles of evidence-based dentistry for the treatment of recession-type defects. *Periodontol 2000* 2019a; 79 :81-106.
- Chambrone L, Ortega MAS, Sukekava F et al. Root coverage procedures for treating single and multiple recession-type defects: an updated Cochrane systematic review. *J Periodontol* 2019b; 90: 1399-1422.
- Chambrone L, Ortega MAS, Sukekava F et al. Root coverage procedures for treating localised and multiple recession-type defects. *Cochrane Database Syst Rev* 2018; 10: 1-137.
- Chambrone L, Tatakis DN. Long-term outcomes of untreated buccal gingival recessions: a systematic review and meta-analysis. *J Periodontol* 2016; 87: 796-808.
- Chambrone L, Tatakis DN. Periodontal soft tissue root coverage procedures: a systematic review from the AAP Regeneration Workshop. *J Periodontol* 2015; 86: 8-51.

- Clauser C, Nieri M, Franceschi D et al. Evidence-based mucogingival therapy. Part 2: ordinary and individual patient data meta-analyses of surgical treatment of recession using complete root coverage as the outcome variable. *J Periodontol* 2003; 74: 741-756.
- Cortellini P, Bissada NF. Mucogingival conditions in the natural dentition: Narrative review, case definitions, and diagnostic considerations. *J Periodontol* 2018; 89: 204-213.
- Douglas de Oliveira DW, Marques DP, Aguiar-Cantuária IC et al. Effect of surgical defect coverage on cervical dentin hypersensitivity and quality of life. *J Periodontol* 2013; 84: 768-775.
- Formiga MC, Nagasawa MA, Moraschini V et al. Clinical efficacy of xenogeneic and allogeneic 3D matrix in the management of gingival recession: a systematic review and meta-analysis. *Clin Oral Investig* 2020; 24: 2229-2245.
- Friedman N. Mucogingival surgery. *Tex Dent J* 1957; 75: 358-362.
- Ghanaati S, Schlee M, Webber MJ et al. Evaluation of the tissue reaction to a new bilayered collagen matrix in vivo and its translation to the clinic. *Biomed Mater* 2011; 6: 1-9.
- Graziani F, Gennai S, Roldán S et al. Efficacy of periodontal plastic procedures in the treatment of multiple gingival recessions. *J Clin Periodontol* 2014; 41: 63-76.
- Griffin TJ, Cheung WS, Zavras AI et al. Postoperative complications following gingival augmentation procedures. *J Periodontol* 2006; 77: 2070-2079.
- Grupe HE, Warren RF. Repair of gingival defects by a sliding flap operation. *J Periodontol*. 1956; 27: 92-95.
- Guerrero ME, Reinhilde J, Loubele ML et al. State-of-the-art on cone beam CT imaging for preoperative planning of implant placement. *Clin Oral Investig* 2006; 10: 1-7.
- Gupta P, Jan SM, Behal R et al. Accuracy of cone-beam computerized tomography in determining the thickness of palatal masticatory mucosa. *J Indian Soc Periodontol* 2015;19: 396-400.
- Gürlek Ö, Sönmez Ş, Güner P et al. A novel soft tissue thickness measuring method using cone beam computed tomography. *J Esth Restorative Dent* 2018; 30: 516-522.
- Hofmänner P, Alessandri R, Laugisch O et al. Predictability of surgical techniques used for coverage of multiple adjacent gingival recessions: a systematic review. *Quintessence Int* 2012; 43: 545-54.

- Hwang D, Wang HL. Flap thickness as a predictor of root coverage: a systematic review. *J Periodontol* 2006; 77: 1625-1634.
- Januário AL, Barriviera M, Duarte WR. Soft tissue cone-beam computed tomography: a novel method for the measurement of gingival tissue and the dimensions of the dentogingival unit. *J Esthet Restor Dent* 2008; 20: 366-373.
- Jepsen K, Jepsen S, Zucchelli G et al. Treatment of gingival recession defects with a coronally advanced flap and a xenogeneic collagen matrix: a multicenter randomized clinical trial. *J Clin Periodontol* 2013; 40: 82-89.
- Langer B, Calagna LJ. The subepithelial connective tissue graft. A new approach to the enhancement of anterior cosmetics. *Int J Periodontics Restorative Dent* 1982; 2: 22-33.
- Manjunath RG, Rana A, Sarkar A. Gingival biotype assessment in a healthy periodontium: transgingival probing method. *J Clin Diagn Res* 2015; 9: 66-69.
- McGuire MK, Scheyer ET. Xenogeneic collagen matrix with coronally advanced flap compared to connective tissue with coronally advanced flap for the treatment of dehiscence-type recession defects. *J Periodontol* 2010; 81: 1108-1117.
- Miller Jr PD. A classification of marginal tissue recession. *Int J Periodontics Restorative Dent* 1985; 5: 8-13.
- Miller Jr PD. Miller Classification of marginal tissue recession revisited after 35 years. *Compend Contin Educ Dent* 2018; 39: 514-520.
- Miller Jr PD. Regenerative and reconstructive periodontal plastic surgery. Mucogingival surgery. *Dent Clin North Am* 1988; 32: 287-306.
- Moreira AR, Santamaria MP, Silvério KG et al. Coronally advanced flap with or without porcine collagen matrix for root coverage: a randomized clinical trial. *Clin Oral Investig* 2016; 20: 2539-2549.
- Nahas R, Gondin V, Carvalho CV et al. Treatment of multiple recessions with collagen matrix versus connective tissue: a randomized clinical trial. *Braz Oral Res* 2020; 23: 1-12.
- Nelson SW. The subpedicle connective tissue graft. A bilaminar reconstructive procedure for the coverage of denuded root surfaces. *J Periodontol* 1987; 58: 95-102.
- Newman MG, Takei HH, Klokkevold PR et al. *Carranza - Periodontia clínica* 12a. ed. Rio de Janeiro: Guanabara Koogan; 2016.

- Pini-Prato GP, Cairo F, Nieri M et al. Coronally advanced flap versus connective tissue graft in the treatment of multiple gingival recessions: a split-mouth study with a 5-year follow-up. *J Clin Periodontol* 2010; 37: 644-650.
- Raetzke PB. Covering localized areas of root exposure employing the "envelope" technique. *J Periodontol* 1985; 56: 397-402.
- Rasperini G, Acunzo R, Limiroli E. Decision making in gingival recession treatment: scientific evidence and clinical experience. *Clin Adv Periodontics* 2011; 1: 41-52.
- Ravipudi S, Appukuttan D, Prakash P et al. Gingival recession: short literature review on etiology, classifications and various treatment options. *J Pharm Sc Res* 2017; 9: 2015-220.
- Rocchietta I, Schupbach P, Ghezzi C et al. Soft tissue integration of a porcine collagen membrane: an experimental study in pigs. *Int J Periodontics Restorative Dent* 2012; 32: 34-40.
- Sanz M, Lorenzo R, Aranda JJ et al. Clinical evaluation of a new collagen matrix (Mucograft prototype) to enhance the width of keratinized tissue in patients with fixed prosthetic restorations: a randomized prospective clinical trial. *J Clin Periodontol* 2009; 36: 868-876.
- Scarano A, Barros RR, Iezzi G et al. Acellular dermal matrix graft for gingival augmentation: a preliminary clinical, histologic, and ultrastructural evaluation. *J Periodontol* 2009; 80: 253-259.
- Silva JNN, Andrade PF, Sotto-Maior BS et al. Influence of lip retraction on the cone beam computed tomography assessment of bone and gingival tissues of the anterior maxilla. *Oral Surg Oral Med Oral Pathol Oral Radiol* 2017; 123: 714-720.
- Smaïl-Faugeron V, Fron-Chabouis H, Courson F et al. Comparison of intervention effects in split-mouth and parallel-arm randomized controlled trials: a meta-epidemiological study. *BMC Med Res Methodol* 2014; 14: 1-10
- Song JE, Um YJ, Kim CS et al. Thickness of posterior palatal masticatory mucosa: the use of computerized tomography. *J Periodontol* 2008; 79: 406-412.
- Tatakis DN, Chambrone L, Allen EP et al. Periodontal soft tissue root coverage procedures: a consensus report from the AAP Regeneration Workshop. *J Periodontol* 2015; 86: 52-55.
- Tatakis DN, Trombelli L. Gingival recession treatment: guided tissue regeneration with bioabsorbable membrane versus connective tissue graft. *J Periodontol* 2000; 71: 299-307.

- Tavelli L, Asa'ad F, Acunzo R et al. Minimizing patient morbidity following palatal gingival harvesting: a randomized controlled clinical study. *Int J Periodontics Restorative Dent* 2018; 38: 127-134.
- Thoma DS, Sancho-Puchades M, Ettl DA et al. Impact of a collagen matrix on early healing, aesthetics and patient morbidity in oral mucosal wounds - a randomized study in humans. *J Clin Periodontol* 2012; 39: 157-165.
- Tonetti MS, Cortellini P, Pellegrini G et al. Xenogenic collagen matrix or autologous connective tissue graft as adjunct to coronally advanced flaps for coverage of multiple adjacent gingival recession: randomized trial assessing non-inferiority in root coverage and superiority in oral health-related quality of life. *J Clin Periodontol* 2018; 45: 78-88.
- Tonetti MS, Jepsen S, Working Group 2 of the European Workshop on Periodontology. Clinical efficacy of periodontal plastic surgery procedures: consensus report of group 2 of the 10th European workshop on periodontology. *J Clin Periodontol* 2014; 41: 36-43.
- Ueno D, Sekiguchi R, Morita M et al. Palatal mucosal measurements in a Japanese population using cone-beam computed tomography. *J Esthet Restor Dent* 2014; 26: 48-58.
- Yilmaz HG, Boke F, Ayali A. Cone-beam computed tomography evaluation of the soft tissue thickness and greater palatine foramen location in the palate. *J Clin Periodontol* 2015; 42: 458-61.
- Zucchelli G, De Sanctis M. The coronally advanced flap for the treatment of multiple recession defects: a modified surgical approach for the upper anterior teeth. *J Int Acad Periodontol* 2007; 9: 96-103.
- Zucchelli G, De Sanctis M. Treatment of multiple recession-type defects in patients with esthetic demands. *J Periodontol* 2000; 71: 1506-1514.
- Zucchelli G, Marzadori M, Mounssif I et al. Coronally advanced flap + connective tissue graft techniques for the treatment of deep gingival recession in the lower incisors. A controlled randomized clinical trial. *J Clin Periodontol* 2014; 41: 806-813.
- Zucchelli G, Mele M, Mazzotti C et al. Coronally advanced flap with and without vertical releasing incisions for the treatment of multiple gingival recessions: a comparative controlled randomized clinical trial. *J Periodontol* 2009; 80: 1083-1094.

APÊNDICE B - Ficha para Anamnese

Anamnese

Há quanto tempo foi a sua última consulta médica? _____
 Qual o motivo? _____ Médico: _____
 No momento está fazendo algum tratamento médico? _____
 Está tomando algum medicamento? Sim () Não ()

Nome	Dosagem	Tempo de Uso

Tem sensibilidade a algum anestésico ou alergia a algum medicamento: _____
 Teve hemorragia? _____ Pressão arterial: _____
 Fuma? _____ Quantidade: cigarros/dia: _____ Ex-fumante? _____
 Tempo que fumou: _____ Há quanto tempo parou? _____
 Está grávida? _____ Quantos meses? _____ Toma anticoncepcional? _____
 Queixa principal (odontológica) _____
 Sua gengiva sangra com facilidade? _____ Sua gengiva parece inchar às vezes? _____
 Seus dentes estão com mobilidade? _____ Tem hábito de ranger os dentes? _____
 Usa fio dental? Sim () Não () Usa palito? Sim () Não ()
 Quantas vezes você escova os dentes por dia? _____
 Respira pela boca? _____
 Você já passou por algum tratamento periodontal? _____ Há quanto tempo? _____
 Algum membro de sua família desenvolveu doença gengival? _____
 Já usou aparelho ortodôntico? _____ Fixo () Móvel () Por quanto tempo? _____

	Sim	Não		Sim	Não
1. Problema cardíaco:			23. Parentes diabéticos		
2. Angina			24. Problemas de tireóide		
3. Pressão alta			25. Problemas sangüíneos		
4. Febre reumática			26. Artrite		
5. Ataque cardíaco:			27. Transfusão sangüínea		
6. Marca-passo cardíaco:			28. Hemofilia		
7. Problema cardíaco congênito:			29. Menopausa		
8. Prolapso da válvula mitral			30. Epilepsia		
9. Problema respiratório			31. Depressão		
10. Tuberculose			32. Tratamento psiquiátrico		
11. Asma			33. Problema de vista		
12. Bronquite			34. Glaucoma		
13. Enfisema pulmonar			35. Problema nasal		
14. Problemas renais/ diálise			36. Problema no ouvido		
15. Problema gastrointestinal			37. Dores de cabeça forte		
16. Hepatite			38. Câncer		
17. Anemia			39. Parentes com câncer		
18. Úlcera			40. Quimioterapia		
19. AIDS			41. Doença venérea (Sífilis, Gonorréia)		
20. HIV Positivo			42. Uso de cortisona		
21. Parentes ou próximos com AIDS			43. Herpes		
22. Diabetes			44. Outros		

Disciplina de Periodontia, 2011

Observações: _____

APÊNDICE C - Classificação de Miller Jr (1985) e de Cairo et al. (2011)

Classes	Classificação das recessões gengivais - Miller Jr (1985)
I	Recessão do tecido marginal que não se estende até à JMG. Ausência de perda óssea e tecido moles interdentários.
II	Recessão do tecido marginal que se estende até ou além da JMG. Ausência de perda óssea e tecido moles interdentários.
III	Recessão do tecido marginal que se estende até ou além da JMG. A perda óssea ou perda de tecidos moles interdentários é apical à JCE, porém coronal à extensão apical da recessão do tecido marginal.
IV	Recessão do tecido marginal que se estende até ou além da JMG. A perda óssea interdentária estende-se até um nível apical em relação à extensão da recessão do tecido marginal.

Fonte: Miller Jr (1985).

Classes	Classificação das recessões gengivais – Cairo et al. (2011)
RT1	RG sem perda de inserção interproximal – a JCE interproximal não foi clinicamente detectável nos aspectos mesial e distal do dente.
RT2	RG associada à perda de inserção interproximal – a quantidade de perda de inserção interproximal (medida da JCE interproximal até a profundidade da bolsa interproximal) foi menor ou igual à perda de inserção vestibular (medida da JCE vestibular até a profundidade da bolsa vestibular).
RT3	RG associada à perda de inserção interproximal – a quantidade de perda de inserção interproximal (medida da JCE interproximal até a profundidade da bolsa interproximal) foi maior do que a perda de inserção vestibular (medida da JCE vestibular até a profundidade da bolsa vestibular).

Fonte: Cairo et al. (2011).

APÊNDICE E - Questionário OHIP-14-PT

OHIP-14-PT	ESCORE
Q1 - Teve problemas em pronunciar alguma palavra?	
Q2 - Sentiu que o sabor dos alimentos tem piorado?	
Q3 - Sentiu dores na sua boca ou nos seus dentes?	
Q4 - Sentiu-se desconfortável ao comer algum alimento?	
Q5 - Sentiu-se preocupado(a)?	
Q6 - Sentiu-se nervoso(a)?	
Q7 - A sua alimentação ficou prejudicada?	
Q8 - Teve que interromper as suas refeições?	
Q9 - Encontrou dificuldade para relaxar?	
Q10 - Sentiu-se envergonhado (a)?	
Q11 - Você ficou irritado(a) com as outras pessoas?	
Q12 - Teve dificuldade em realizar as suas tarefas diárias?	
Q13 - Sentiu que a sua vida, em geral, ficou pior?	
Q14 - Você ficou totalmente incapacitado para resolver as suas atividades?	
Nunca (0) Raramente (1) Às vezes (2) Repetidamente (3) Sempre (4)	

Fonte: Adaptado de Amaral et al. (2018).

DOMÍNIOS	
Q1 e Q2	Limitação funcional
Q3 e Q4	Dor física
Q5 e Q6	Desconforto psicológico
Q7 e Q8	Limitação física
Q9 e Q10	Limitação psicológica
Q11 e Q12	Limitação social
Q13 e Q14	Desvantagem

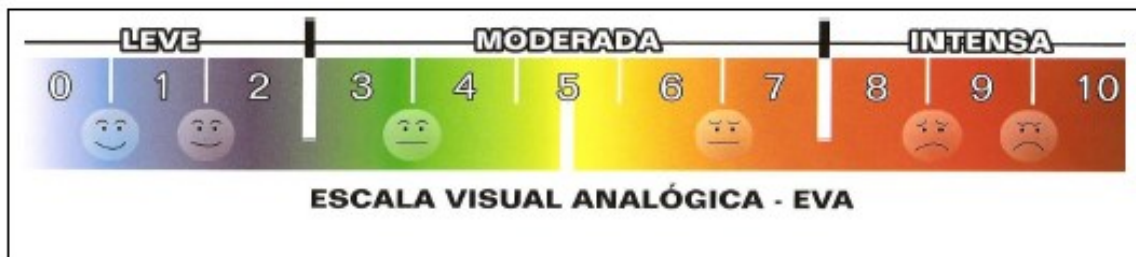
Fonte: Adaptado de Amaral et al. (2018).

APÊNDICE F - Escala Visual Analógica

ESCALA VISUAL ANALÓGICA – EVA

Nome: _____

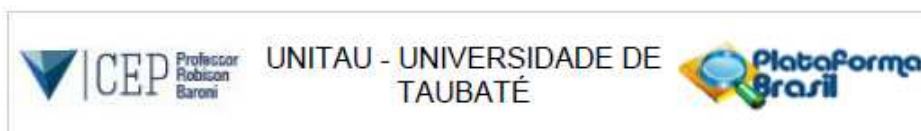
Data: __/__/____.



Resultado: _____

ANEXOS

ANEXO A - Parecer Consubstanciado do CEP UNITAU



PARECER CONSUBSTANCIADO DO CEP

DADOS DO PROJETO DE PESQUISA

Título da Pesquisa: ANÁLISE TOMOGRÁFICA DO FENÓTIPO PERIODONTAL APÓS TRATAMENTO CIRÚRGICO DE RECESSÃO GENGIVAL COM ENXERTO DE TECIDO CONJUNTIVO OU MATRIZ DE COLÁGENO XENOGÊNICA: ensaio clínico controlado randomizado

Pesquisador: OTAVIO ALBERTO DA COSTA FARTES

Área Temática:

Versão: 1

CAAE: 43413121.6.0000.5501

Instituição Proponente: Universidade de Taubaté

Patrocinador Principal: Financiamento Próprio

DADOS DO PARECER

Número do Parecer: 4.592.151

Apresentação do Projeto:

Projeto apresentado de maneira clara e objetiva. Trata-se de uma análise comparativa entre duas técnicas cirúrgicas consagradas na literatura.

Objetivo da Pesquisa:

Analisar, por TCFC, o fenótipo periodontal após tratamento cirúrgico pela técnica do retalho avançado coronalmente utilizando uma matriz de colágeno xenogênica (Fibro-Gide Geistlich®) ou enxerto de tecido conjuntivo em participantes portadores de recessão gengival Classes I e II de Miller

Avaliação dos Riscos e Benefícios:

Neste estudo os procedimentos poderão trazer algum desconforto para os participantes, mas tudo é bem suportável. Quanto aos riscos, todo e qualquer estudo deste tipo pode acarretar riscos, mesmo neste caso, os riscos serão mínimos. Caso o participante tenha algum problema, por exemplo ser alérgico a um determinado tipo de anestésico, o pesquisador buscará alternativas de tratamento para minimizar este eventual desconforto. Além disso, poderá sentir alguma sensibilidade dolorosa após o tratamento, e caso isso ocorra, será medicado de acordo

Endereço: Rua Visconde do Rio Branco, 210
 Bairro: Centro CEP: 12.020-040
 UF: SP Município: TAUBATE
 Telefone: (12)3635-1233 Fax: (12)3635-1233 E-mail: cep@unitau.br



Continuação do Parecer: 4.592.151

com as necessidades individuais de cada participante.

Benefícios:

Os benefícios se consistem em: 1) receber o tratamento cirúrgico estético completo da RG com todo material sem custos, e; 2) ao término do tratamento os participantes terão uma melhor estética e condição de saúde bucal e gera

Comentários e Considerações sobre a Pesquisa:

Pesquisa bem delineada e com aspectos metodológicos bem definidos e claros, o que possibilitará alcançar os objetivos traçados.

Considerações sobre os Termos de apresentação obrigatória:

EM ordem.

Recomendações:

Sem recomendações

Conclusões ou Pendências e Lista de Inadequações:

Aprovado.

Considerações Finais a critério do CEP:

O Comitê de Ética em Pesquisa da Universidade de Taubaté, em reunião realizada no dia 12/03/2021, e no uso das competências definidas na Resolução CNS/MS 466/12, considerou o Projeto de Pesquisa: APROVADO.

Este parecer foi elaborado baseado nos documentos abaixo relacionados:

Tipo Documento	Arquivo	Postagem	Autor	Situação
Informações Básicas do Projeto	PB_INFORMAÇÕES_BÁSICAS_DO_PROJETO_1699652.pdf	17/02/2021 14:55:57		Aceito
Outros	Termo_de_Autoriz_de_Uso_de_Imagem.pdf	17/02/2021 14:54:36	OTAVIO ALBERTO DA COSTA FARTES	Aceito
TCLE / Termos de Assentimento / Justificativa de Ausência	TCLE_Projeto.pdf	17/02/2021 14:53:45	OTAVIO ALBERTO DA COSTA FARTES	Aceito
Declaração de Pesquisadores	Termo_de_Compromisso_do_Pesquisador.pdf	09/02/2021 09:22:31	OTAVIO ALBERTO DA COSTA FARTES	Aceito
Folha de Rosto	Folha_de_Rosto.pdf	06/02/2021 18:56:20	OTAVIO ALBERTO DA COSTA FARTES	Aceito
Outros	Termo_de_Confidencialidade_e_Sigiloso.pdf	06/02/2021 18:56:02	OTAVIO ALBERTO DA COSTA FARTES	Aceito

Endereço: Rua Visconde do Rio Branco, 210

Bairro: Centro

CEP: 12.020-040

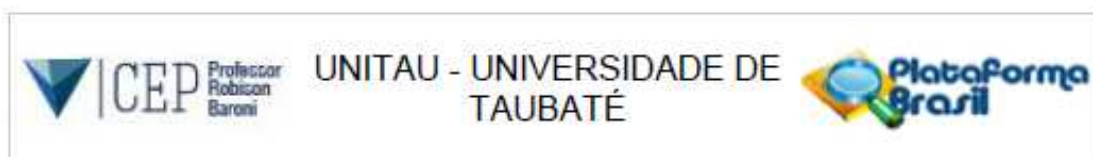
UF: SP

Município: TAUBATÉ

Telefone: (12)3635-1233

Fax: (12)3635-1233

E-mail: cep@unitau.br



Continuação do Parecer: 4.592.151

Outros	Instrumentos_de_Coleta_de_Dados_da_Pesquisa.pdf	06/02/2021 18:54:50	OTAVIO ALBERTO DA COSTA FARTES	Aceito
Outros	Curriculo_Otavio.pdf	06/02/2021 18:54:00	OTAVIO ALBERTO DA COSTA FARTES	Aceito
Outros	Curriculo_Cortelli.pdf	06/02/2021 18:53:43	OTAVIO ALBERTO DA COSTA FARTES	Aceito
Projeto Detalhado / Brochura Investigador	Projeto_de_Pesquisa.pdf	06/02/2021 18:52:42	OTAVIO ALBERTO DA COSTA FARTES	Aceito
Declaração de Instituição e Infraestrutura	Decl_Infraestrutura.pdf	06/02/2021 18:52:18	OTAVIO ALBERTO DA COSTA FARTES	Aceito
Orçamento	Orcamento.jpg	06/02/2021 18:52:04	OTAVIO ALBERTO DA COSTA FARTES	Aceito
Cronograma	Cronograma.jpg	06/02/2021 18:51:12	OTAVIO ALBERTO DA COSTA FARTES	Aceito

Situação do Parecer:

Aprovado

Necessita Apreciação da CONEP:

Não

TAUBATE, 15 de Março de 2021

Assinado por:

Wendry Maria Paixão Pereira
(Coordenador(a))

Endereço: Rua Visconde do Rio Branco, 210
 Bairro: Centro CEP: 12.020-040
 UF: SP Município: TAUBATE
 Telefone: (12)3835-1233 Fax: (12)3835-1233 E-mail: cep@unitau.br

ANEXO B - Termo de Consentimento Livre e Esclarecido (TCLE)

TERMO DE CONSENTIMENTO LIVRE E ESCLARECIDO

Pesquisador Responsável: Otávio Alberto da Costa Fartes
Endereço: Av. Barão do Rio Branco 2406/306
CEP: 36016-310 - Juiz de Fora – MG Telefone: (32) 98812-2143
E-mail: otaviofartes23@gmail.com


O Sr. (a) está sendo convidado (a) como voluntário (a) a participar da pesquisa **“ANÁLISE TOMOGRÁFICA DO FENÓTIPO PERIODONTAL APÓS TRATAMENTO CIRÚRGICO DE RECESSÃO GENGIVAL COM ENXERTO DE TECIDO CONJUNTIVO OU MATRIZ DE COLÁGENO XENOGÊNICA: ensaio clínico controlado randomizado”**. Nesta pesquisa pretendemos avaliar, em pessoas com recessão gengival Classes I ou II de Miller, como é o seu caso, o resultado do tratamento com cirurgia plástica na região para eliminar essa patologia usando um enxerto com uma membrana ou um tecido que será tirado de seu palato. Vamos examinar todos os seus dentes e sua gengiva para coletar algumas medidas para obtenção de um resultado satisfatório. Esses procedimentos poderão trazer algum desconforto para você, mas tudo é bem suportável. Serão solicitados exames de Tomografia computadorizada Cone Beam e radiografias periapicais, mas você não pagará esses exames. Você também será solicitado a responder a um questionário sobre Qualidade de Vida. Você receberá instruções de como fazer a limpeza dos dentes em casa.

Há benefícios e riscos decorrentes de sua participação na pesquisa. Os benefícios consistem em “1 – Receber o tratamento cirúrgico estético completo da recessão gengival com todo material sem custos, e; 2 – Ao término do tratamento você terá uma melhor estética e condição de saúde bucal e geral” e, quanto aos riscos, “Todo e qualquer estudo deste tipo pode acarretar riscos a você, mesmo neste caso, os riscos por sua participação será mínimo. Para minimizar estes riscos o pesquisador responsável explicará todas as etapas do estudo e você só será incluído se entender os critérios de inclusão e concordar com eles. Se você tiver qualquer dúvida no início do estudo ou mesmo durante as etapas você poderá perguntar para o pesquisador do estudo e ele responderá as suas questões. Ainda neste sentido, será realizada previamente a qualquer intervenção uma série de perguntas para ser avaliada as suas condições gerais de saúde. Caso você tenha algum problema, por exemplo ser alérgico a um determinado tipo de anestésico, o pesquisador buscará alternativas de tratamento para minimizar este eventual desconforto. Além disso, você poderá sentir alguma sensibilidade dolorosa após o tratamento, e caso isso ocorra, você será medicado de acordo com suas necessidades. Entretanto, para evitar que ocorram danos “você terá o nosso celular para ligar a cobrar a qualquer hora ou dia, inclusive nos finais de semana. Caso haja algum dano à sua pessoa você terá direito a reparação também direito a indenização se o problema estiver relacionado com o nosso tratamento.

Para participar deste estudo o Sr.(a) não terá nenhum custo, mas caso ocorra alguma intercorrência desagradável como resultado direto da sua participação, a necessária assistência profissional será providenciada; e não receberá qualquer vantagem financeira. O Sr.(a) receberá o esclarecimento sobre o estudo em qualquer aspecto que desejar e estará livre para recusar-se a participar e a recusa em participar não acarretará qualquer penalidade ou modificação na forma em que é atendido pelo pesquisador, que tratará a sua identidade com padrões profissionais de sigilo.

Os resultados da pesquisa estarão à sua disposição quando finalizada. Seu nome ou o material que indique sua participação não será liberado sem a sua permissão. O(A) Sr.(a) não será identificado em nenhuma fase da pesquisa e nem em publicação que possa resultar. Os dados e instrumentos utilizados na pesquisa ficarão arquivados com o pesquisador responsável por um período de 5 (cinco) anos. Este termo de consentimento encontra-se impresso em duas vias, sendo que uma cópia será arquivada pelo pesquisador responsável, e a outra será fornecida ao senhor(a). Para qualquer outra informação o(a) Sr.(a) poderá entrar em contato com o pesquisador por telefone (32-98812-2143 “inclusive ligações a cobrar”) ou e-mail (otaviofartes23@gmail.com).

Rubricas: pesquisador responsável _____ participante _____



Em caso de dúvidas com respeito aos aspectos éticos deste estudo, o(a) Sr.(a) poderá com respeito aos aspectos éticos deste estudo, o(a) Sr.(a) poderá consultar o Comitê de Ética em Pesquisa – CEP/UNITAU na Rua Visconde do Rio Branco, 210 – centro – Taubaté, telefone (12) 3635-1233, e-mail: cep@unitau.br

O pesquisador responsável declara que a pesquisa segue a Resolução nº. 466/2012, do Conselho Nacional de Saúde (CNS).


Consentimento pós-informação

Eu, _____, portador do documento de identidade _____ fui informado (a) dos objetivos do estudo **“ANÁLISE TOMOGRÁFICA DO FENÓTIPO PERIODONTAL APÓS TRATAMENTO CIRÚRGICO DE RECESSÃO GENGIVAL COM ENXERTO DE TECIDO CONJUNTIVO OU MATRIZ DE COLÁGENO XENOGÊNICA: ensaio clínico controlado randomizado”**, de maneira clara e detalhada e esclareci minhas dúvidas. Sei que a qualquer momento poderei solicitar novas informações e modificar minha decisão de participar se assim o desejar.

Declaro que concordo em participar. Recebi uma cópia deste Termo de Consentimento Livre e Esclarecido e me foi dada a oportunidade de ler e esclarecer as minhas dúvidas.

Juiz de Fora, _____ de _____ de 20____.

_____ Assinatura do(a) participante

 _____ Assinatura do pesquisador

Rubrica: pesquisador responsável



ANEXO C - Declaração de Infraestrutura da ABO-JF

**DECLARAÇÃO DE INFRAESTRUTURA**

Eu **Rayla Cristina da Costa Ferrelra**, na qualidade de responsável pela "Associação Brasileira de Odontologia – Seção Juiz de Fora-MG (ABO-JF)", autorizo a realização da pesquisa intitulada "**AVALIAÇÃO TOMOGRÁFICA DO FENÓTIPO PERIODONTAL APÓS TRATAMENTO CIRÚRGICO DE RECESSÃO GENGIVAL COM ENXERTO DE TECIDO CONJUNTIVO OU MATRIZ DE COLÁGENO XENOGÊNICA: ensaio clínico controlado randomizado**" a ser conduzida sob a responsabilidade do pesquisador "**Otávio Alberto da Costa Fartes**"; e DECLARO que esta instituição apresenta infraestrutura necessária para a realização da referida pesquisa.

Esta declaração é válida apenas no caso de haver parecer favorável do Comitê de Ética da Universidade de Taubaté - CEP/UNITAU para a referida pesquisa.

Juiz de Fora, 26 de janeiro de 2021.

Assinatura: _____

Rayla Cristina da Costa Ferrelra

Drª Rayla Cristina da Costa Ferrelra
CIRURGIÃ-DENTISTA
CRO-MG 52417

ANEXO D - Artigo submetido ao *Journal of Esthetic and Restorative Dentistry* - A3

Wiley Authors | **Submission**

My Submissions | Otavio ▾

My Submissions

Journal

All Journals ▾

Submission Status

All Submission Statuses ▾

Start a new submission for **Journal of Esthetic and Restorative Dentistry**

[Start submission](#)

Journal of Esthetic and Restorative Dentistry
Research Article

**ASSESSMENT OF THE GINGIVAL PHENOTYPE WITH DIFFERENT
GRAFTS IN MULTIPLE GINGIVAL RECESSIONS**

Submission Status Submitted

Submitted On 1 November 2022 by Otavio Fartes

Submission Started 1 November 2022 by Otavio Fartes

This submission has been sent to the editorial office and cannot be edited. Further instructions will be emailed to you from Manuscript Central.

[View Submission Overview](#)

Need help choosing a journal?

We've put together some resources and tools to help you find the right journal for your research.

[Find a journal](#)

Journal of Esthetic and Restorative Dentistry

[JOURNAL HOME](#) [AUTHOR GUIDELINES](#) [EDITORIAL CONTACT](#)
Powered by [iSystem](#) [iRx](#)

Submission Overview

This manuscript has been submitted to the editorial office for review. Changes cannot be made during editorial review, but you can view the information and files you submitted, below.

Article Type	Research Article		
Title	ASSESSMENT OF THE GINGIVAL PHENOTYPE WITH DIFFERENT GRAFTS IN MULTIPLE GINGIVAL RECESS		
Manuscript Files	Name	Type of File	Size
	Cover letter.docx	Title Page	18.1 KB
	Manuscript.docx	Blinded Main Document - MS Word	2.3 MB
	Figure 1.tif	Figure	2.7 MB
	Figure 2.tif	Figure	3 MB
	Figure 3.tif	Figure	1.4 MB
	Figure 4.tif	Figure	4.5 MB
	Figure 5.tif	Figure	4.5 MB
	Figure 6.tif	Figure	5.7 MB
	Figure 7.tif	Figure	3.3 MB
	Figure 8.tif	Figure	3.8 MB
	Figure 9.tif	Figure	1.1 MB
	Table 1.docx	Table	21.9 KB
	Table 2.docx	Table	20.1 KB
	Table 3.docx	Table	18.2 KB
	Table 4.docx	Table	18.3 KB
	Table 5.docx	Table	18.7 KB
Abstract	<p>Objective: To use cone-beam computed tomography (CBCT) to assess the gingival phenotype after su treatment with the coronally advanced flap (CAF) technique using a connective tissue graft (CTG) and a xenogeneic collagen matrix (XCM) in individuals with multiple bilateral maxillary gingival recession (GR).</p> <p>Methodology: In this longitudinal split-mouth clinical trial, 11 patients with upper Class RT1 GR were s and assigned to the CTG group (right-hand side) and XCM group (left-hand side). Root coverage (RC) at results of the variables of interest were assessed at baseline (T0) and after three (T1) and six (T2) month total of 62 GRs were treated. Results: There was no statistically significant difference in the means of t variables between CTG and XCM over time ($p > 0.05$). When reviewing the differences in the means of T0 variables for each group, statistically significant differences were seen ($p < 0.05$). Overall, CTG prese 64.52% and MCX 67.74% RC. Regarding complete and partial coverage, CTG accounted for 29.03% and 35.48%, and MCX for 16.13% and 51.61%, respectively ($p < 0.05$). Conclusions: CBCT using lip retractor proved to be a simple, non-invasive, and reliable practice that allows the measurement of gingival thic since in both groups a thicker gingival phenotype was seen after T2. XCM can be used as an alternativ CTG in multiple GRs, thus avoiding the need for a second surgical area and shortening the procedure t with reduced postoperative discomfort.</p>		
	Name	Email	Country/Location

Authors	<p>Otávio Alberto da Costa FARTES 1, 2, 3, 4, 5, 6 Corresponding Author Submitting Author</p> <p>otaviofartes23@gmail.com</p> <p>Brazil</p>
Affiliations	<ol style="list-style-type: none"> 1. University of Taubaté - UNITAU, Taubaté-SP, Brazil 2. the Brazilian Dental Association - Regional Juiz de Fora - Juiz de Fora-MG, Brazil 3. Department of Clinical Dentistry - School of Dentistry - Federal University of Juiz de Fora, Juiz de Fora-BA, Brazil 4. the Arthur Sá Earp Neto University Center - UNIFASE - Petrópolis-RJ, Brazil 5. Department of Dentistry - University of Taubaté - UNITAU, Taubaté-SP, Brazil 6. Postgraduate Coordinator in Dentistry - University of Taubaté - UNITAU, Taubaté-SP, Brazil
Additional Information	<p>Funders No funding was received for this manuscript</p> <p>Submission Category Clinical Research Article</p> <p>Keywords Periodontics; Radiology; Pain; Oral Surgery</p> <p>Sub Category Periodontics</p> <p>Is this submission for a special issue? No, this is not for a special issue</p> <p>Has this manuscript been submitted previously to this journal? No, it wasn't submitted previously</p> <p>Informed Consent Yes, human subjects were involved Yes, I have stated that Informed Consent was obtained, or provided an explanation in my Methods section</p> <p>Suggested Reviewers Davi Romero Aquino daviaquino@uol.com.br Universidade de Taubate</p> <p>Opposed Reviewers No response provided</p> <p>Cover Letter / Comments No, I don't have additional comments</p>
History	<p>Submitted On 1 November 2022 by Otavio Fartes Show this version history</p> <p>Submission Started 1 November 2022 by Otavio Fartes</p>

1 ASSESSMENT OF THE GINGIVAL PHENOTYPE WITH CONNECTIVE TISSUE GRAFTS
2 AND A XENOGENEIC COLLAGEN MATRIX IN MULTIPLE GINGIVAL RECESSIONS:
3 longitudinal split-mouth clinical trial

4
5 ASSESSMENT OF THE GINGIVAL PHENOTYPE WITH DIFFERENT GRAFTS IN MULTIPLE
6 GINGIVAL RECESSIONS

7
8 Original Investigation – Periodontics

9
10
11 Otávio Alberto da Costa FARTES^{a*} (<https://orcid.org/0000-0002-0992-2983>)

12 Júlia Aparecida do NASCIMENTO^b (<https://orcid.org/0000-0001-8082-2327>)

13 Leandro Marques de RESENDE^c (<https://orcid.org/0000-0001-3023-4014>)

14 Jesca Neftali Nogueira SILVA^d (<https://orcid.org/0000-0002-2268-2888>)

15 Sheila Cavalca CORTELLI^e (<https://orcid.org/0000-0003-0809-6935>)

16 José Roberto CORTELLI^f (<https://orcid.org/0000-0001-5147-0705>)

17
18 ^a PhD student in Dentistry - University of Taubaté - UNITAU, Taubaté-SP, Brazil.

19 ^b Dentist of the Brazilian Dental Association - Regional Juiz de Fora – Juiz de Fora-MG, Brazil.

20 ^c Department of Clinical Dentistry - School of Dentistry - Federal University of Juiz de Fora, Juiz de
21 Fora-MG, Brazil.

22 ^d Teacher at the Arthur Sá Earp Neto University Center - UNIFASE - Petrópolis-RJ, Brazil.

23 ^e Department of Dentistry - University of Taubaté - UNITAU, Taubaté-SP, Brazil.

24 ^f Postgraduate Coordinator in Dentistry - University of Taubaté - UNITAU, Taubaté-SP, Brazil.

25
26 The authors certify that they have no commercial or associative interest representing a conflict of
27 interest in relation to the manuscript.

28
29
30 *Corresponding author

31 Otávio Alberto da Costa FARTES

32 Avenida Barão do Rio Branco 2406, sala 306

33 36016-904 - Juiz de Fora-MG, Brazil

34 Tel: +55 32 3215-2239 / +55 32 98812-2143

35 e-mail: otaviofartes23@gmail.com

36 ASSESSMENT OF THE GINGIVAL PHENOTYPE WITH DIFFERENT GRAFTS IN MULTIPLE
37 GINGIVAL RECESSIONS

38

39 **ABSTRACT**

40 **Objective:** To use cone-beam computed tomography (CBCT) to assess the gingival phenotype after
41 surgical treatment with the coronally advanced flap (CAF) technique using a connective tissue graft
42 (CTG) and a xenogeneic collagen matrix (XCM) in individuals with multiple bilateral maxillary
43 gingival recession (GR). **Methodology:** In this longitudinal split-mouth clinical trial, 11 patients with
44 upper Class RT1 GR were selected and assigned to the CTG group (right-hand side) and XCM group
45 (left-hand side). Root coverage (RC) and the results of the variables of interest were assessed at
46 baseline (T0) and after three (T1) and six (T2) months. A total of 62 GRs were treated. **Results:** There
47 was no statistically significant difference in the means of the variables between CTG and XCM over
48 time ($p > 0.05$). When reviewing the differences in the means of the T2-T0 variables for each group,
49 statistically significant differences were seen ($p < 0.05$). Overall, CTG presented 64.52% and MCX
50 67.74% RC. Regarding complete and partial coverage, CTG accounted for 29.03% and 35.48%, and
51 MCX for 16.13% and 51.61%, respectively ($p < 0.05$). **Conclusions:** CBCT using lip retractors
52 proved to be a simple, non-invasive, and reliable practice that allows the measurement of gingival
53 thickness, since in both groups a thicker gingival phenotype was seen after T2. XCM can be used as
54 an alternative to CTG in multiple GRs, thus avoiding the need for a second surgical area and
55 shortening the procedure time with reduced postoperative discomfort.

56 **Keywords:** Periodontics; Gingival Recession; Connective Tissue; Xenografts; Cone-Beam
57 Computed Tomography.

58

59 **CLINICAL SIGNIFICANCE**

60 CBCT with lip retractors to measure gingival phenotype in Cairo RT1 maxillary multiple gingival
61 recessions demonstrates the ease and clinical importance of assessing gingival tissues in cosmetic
62 surgery, which makes this method useful and applicable in Periodontal practice. The split-mouth
63 design made it possible to confirm that the coronally advanced flap technique with the proposed grafts
64 and the use of CBCT contributed to clinical decision-making. The xenogeneic collagen matrix was
65 shown to be as effective as connective tissue grafting and provided the added benefit of causing less
66 postoperative pain and discomfort. Therefore, some clinically relevant conclusions can be drawn, and
67 these results can serve as a basis for future studies.

68

69 **INTRODUCTION**

70 Gingival biotype, or gingival phenotype, corresponds to the gingival thickness and the bone
71 tissue surrounding the tooth. In general, the biotype can be divided into thick or thin, with different
72 associations between soft and hard tissues. Gingival or periodontal problems are more likely to occur
73 in patients with a thin biotype. The thick gingival biotype is represented by vast keratinized tissue
74 (KT) with a flat gingival contour, indicating a thick underlying bone architecture with greater
75 resistance to inflammation or trauma. On the other hand, a thin gingival biotype is delimited by a
76 smaller KT band and a squamous gingival contour with a thin bone architecture that is more sensitive

77 to injuries. Periodontal tissue inflammation implies pocket formation in the thick biotype and gingival
78 recession (GR), as well as the loss of papillae in thin tissues.¹

79 GR or gingival recession defect (GRD) may be defined as an apical migration of the gingival
80 margin to the respective cementoenamel junction (CEJ) resulting in partial exposure of the root
81 surface to the oral cavity, which may have important aesthetic, functional, and periodontal health
82 implications.^{2,4} It is a substantial problem that affects middle-aged and older groups.^{2,3} GR is usually
83 caused by several factors, including, but not limited to, periodontal disease (PD), incorrect occlusal
84 relationships, thin periodontal phenotype, tooth eruption pattern, and mechanical trauma.⁵ It can be
85 localized or multiple. The exposed root surface is often associated with aesthetic complaints, dentin
86 hypersensitivity (DH), mechanical root wear, cervical root caries, and difficulties in achieving
87 optimal plaque control.⁶ These problems lead patients to seek corrective treatments.^{3,7}

88 Root coverage (CR) techniques for all types of GRD are performed in order to increase the
89 KT alone or a combination of KT, tissue regeneration, and the coronally advanced flap (CAF)
90 technique.^{8,9} Traditionally, in the presence of less KT near the recession sites, a soft tissue graft such
91 as connective tissue graft (CTG) along with CAF or free gingival graft (FGG) is recommended.
92 However, if the width of the attached gingiva is appropriate, the CAF technique may be used alone.⁸
93 In addition, gingival thickness impacts the presence of GR and the results of RC procedures.⁹

94 The palatal mucosa is the main donor area for soft tissue and CTG, which are used to increase
95 the keratinized mucosa around teeth and implants, covering exposed roots and increasing the
96 thickness in the alveolar crest region.¹⁰ Several biomaterials are available to overcome the
97 deficiencies in autogenous soft tissue grafts, including those derived from enamel matrices, acellular
98 dermal matrices, barrier membranes, and collagen matrices.^{11,12,13} Among these materials, initial
99 xenogeneic collagen matrix (XCM) assessment data showed promising results in single-recession
100 defects.⁹

101 XCM has been shown to promote the regeneration of keratinized gingiva both in its width and
102 thickness, not only around the natural tooth, but also around implants.¹⁴ Research comparing XCM
103 with CTG in adjacent multiple RGDs was reviewed in order to understand the improvement in clinical
104 parameters as related to the treatment of periodontal plastic procedures.⁹

105 The gingival phenotype can be defined by different methods, either invasive or non-invasive,
106 such as, for example, direct visual assessment, periodontal probes or endodontic instruments for
107 thickness measurements, probe transparency method, and transmucosal assessment with perforating
108 instruments. The thickness of the palatal mucosa may also be measured with non-invasive methods
109 by using imaging tests, such as ultrasonic devices and cone-beam computed tomography (CBCT)
110 scans.¹ Thus, some authors^{10,15,16} began to determine the thickness of the palatal masticatory mucosa
111 and buccal gingiva from CT or CBCT scans. However, distinguishing between soft tissues may be

112 difficult in CBCT scans, which have a limitation in contrast resolution. Thus, when using this
113 technique, it is important that the lips and cheeks are separated to differentiate the palatal or buccal
114 mucosa from the cheek and/or lip.^{15,16}

115 The effort to reduce the number of surgeries and intraoral surgical sites, along with the need
116 to meet a patient's aesthetic desires, is always a field of intensive research in Dentistry. To date,
117 however, research related to the efficacies of various treatment modalities in GR remains debatable,
118 and there is still limited evidence to show the effectiveness of any type of procedure.

119 Thus, considering a longitudinal split-mouth clinical trial, using CBCT is considered essential
120 to assess the gingival phenotype after surgical treatment with the CAF technique using CTG and
121 XCM in individuals with multiple bilateral Class RT1 maxillary GRs. Periodontal and clinical
122 parameters of recessions as related to the treatment of periodontal plastic procedures, as well as
123 individual-related parameters, will also be analyzed.

124

125 **METHODOLOGY**

126 This study was previously submitted to the Research Ethics Committee (REC) of the
127 University of Taubaté (UNITAU) and was approved under Order No. 4.592.151 on March 15, 2021.
128 Each participant gave their Informed Consent (IC) in writing before their formal inclusion in the
129 study.

130 This is a longitudinal split-mouth clinical trial using CBCT to verify the gingival phenotype
131 after surgical treatment with the CAF technique using CTG and XMC in patients with multiple
132 bilateral RT1¹⁷ (equivalent to Miller's Classes I and II¹⁸) maxillary GR with aesthetic and
133 hypersensitivity complaints.

134 The primary endpoint is the gingival phenotype after surgical treatment using the CAF
135 technique with CTG and XMC. The secondary endpoint is the RC of recessions with the surgical
136 technique and proposed grafts, achieving the intended periodontal and clinical measures, periodontal
137 health, and participant aesthetics.

138 To establish the number of participants, a sample calculation was performed using the
139 OpenEpi software to compare differences in proportion in a sample with an average population size
140 of 30 individuals per year.

141 At the beginning of the study, the sample consisted of 15 individuals (80% of the sample
142 calculation) with multiple bilateral Class RT1¹⁷ maxillary GRs, who were recruited from the
143 Specialization Courses of the Brazilian Dental Association – Section Juiz de Fora-MG (ABO -JF).

144 The inclusion criteria consisted of individuals aged ≥ 18 years, with aesthetic complaints
145 and/or DH, systemically healthy individuals with no contraindications for periodontal surgery, no

146 clinical signs of active PD, presence of multiple bilateral maxillary GRs (RT1¹⁷), good plaque control,
147 apical keratinized tissue width (KTW) of at least 1 mm, and signed Informed Consent.

148 The following exclusion criteria were used: pregnancy or breastfeeding; smoking; systemic
149 disease with compromised healing potential or infectious disease; use of medications known to affect
150 gingival conditions (hyperplasia) or interfere with healing (steroids); non-vital teeth, caries, prosthetic
151 crowns or restorations involving the CEJ area; extruded, rotated, proclined or mobile teeth; and
152 individuals unable to provide a signed Informed Consent.

153

154 **Experimental design**

155 Each participant was simultaneously and consecutively allocated to both trial (split-mouth)
156 groups, as they all had multiple bilateral maxillary GRs: Connective Tissue Graft (CTG) and
157 Geistlich® Fibro-Gide Membrane (XCM), using the right-hand side for CTG (45 teeth, average of 3
158 teeth per individual) and the left-hand side for XCM (45 teeth, average of 3 teeth per individual).

159 Procedures were considered in visits: Visit 1 (15 days after group allocation, T0 - baseline),
160 Visit 2 (15 days after Visit 1, T01), Visit 3 (3 months after Visit 2, T1), and Visit 4 (3 months after
161 Visit 3, T2).

162 At Visit 1 (15 days after group allocation, T0 - baseline), each participant received oral
163 hygiene instructions from a trained researcher and was motivated to maintain their oral health. The
164 instructions included a non-traumatizing brushing technique with a soft toothbrush. Participants
165 presented their first CBCT as requested, were identified, and had their medical history taken. They
166 also received their GR classification. A Periodontics specialist collected the periodontal parameters
167 for each participant in a blinded manner: probing depth (PD), clinical attachment level (CAL), plaque
168 index (PI), bleeding on probing (BoP) and other clinical measures such as depth of gingival recession
169 (DGR, from the CEJ to the most apical point in the gingival margin) and KTW. Aesthetics and DH
170 were determined by the participant using a 10 cm visual analogue scale (VAS). DH was also evaluated
171 by VAS after stimulation of the buccal surfaces of the teeth in the area to be treated for 1 second at a
172 distance of approximately 1 cm isolated with cotton roll.¹⁹ In addition, an OHIP-14²⁰ questionnaire
173 was completed. The CBCT provided the thickness of the gingival tissue on the GR sites also in a
174 blinded manner. This measurement was taken by a Radiology and Imaging specialist.¹⁶ Still during
175 Visit 1 (T01), after one week, the participants underwent a scaling and root planning (SRP) procedure,
176 which was performed by the researcher.

177 At Visit 2 (15 days after Visit 1, T01), participants received surgical treatment using the CAF
178 technique by using grafts according to the side of the maxilla allocated to each trial group. Surgical
179 time on each side (CTG and XCM) of all participants was recorded for group comparison. After the
180 surgical procedures, the participants received guidance on oral hygiene, medication in case of pain

181 and discomfort, and food intake. Postoperative pain and swelling were controlled with nimesulide
182 (2x/day for 3 days). Participants were instructed not to brush their teeth in the treated area and to
183 gently rinse their mouths with 0.12% chlorhexidine gluconate solution for 1 minute (2x/day for 2
184 weeks), and to eat soft food only during these weeks.¹⁹ They were also instructed to return to the
185 clinic 15 days after the surgical procedure for suture removal, prophylaxis, motivation, and instruction
186 for a non-traumatic toothbrushing technique.

187 Three months after the surgical procedures (Visit 3, T1), the participants underwent new
188 periodontal clinical parameters (PD, CAL, PI, BoP) and other clinical measurements, i.e., DGR and
189 KTW. Aesthetics and DH were also reassessed the same way as for T0 (baseline). In addition, the
190 OHIP-14 questionnaire was completed again.²⁰ Participants received oral hygiene maintenance
191 instructions.

192 At Visit 4 (T2), participants presented their second CBCT (taken 3 days earlier) and underwent
193 new periodontal parameters (PD, CAL, PI, BoP) and RC measurements (DGR, KTW). Aesthetics
194 and DH were also reassessed the same way as for T0 (baseline) and T1. Additionally, the OHIP-14
195 questionnaire was completed again.²⁰ The CBCT provided the gingival tissue thickness on the RC
196 sites. Participants received oral hygiene maintenance instructions.

197 After sutures were removed until Visit 4 (T2), participants were instructed to return once a
198 month for evaluations and reinforcement of habits and hygiene. T2 data were compared with T0
199 (baseline) and T1 and were statistically analyzed.

200

201 *Assessment of periodontal parameters, clinical measurements of GR, aesthetics and DH*

202 At Visit 1 (T0 - baseline) tests were performed to measure PD, CAL, BoP and PI.
203 Measurements were taken from six periodontal sites on all teeth in the GR region, except for the third
204 molars. Clinical GR examinations were also performed to obtain measurements for DGR and KTW.
205 Measurements were taken with a North Carolina manual periodontal probe (PCPUNC 15® Hu Friedy,
206 Chicago, IL) and a calibrated digital caliper (Caliper MTX®) (Figure 1) by a single blinded trained
207 Periodontics specialist examiner.

208 After seven days of group allocation (Visit 1, T0 - baseline) and before post-treatment
209 measurements, examinations of GR periodontal and clinical parameters were repeated, showing intra-
210 and inter-examiner reproducibility scores (κ test) for PD, CAL, DGR and KTW. PD and CAL
211 measurements (mm) were obtained at four points per tooth (mesial-buccal, distal-buccal; mesial-
212 palatal/lingual; distal-palatal/lingual) for all teeth present except for the third molars.

213 Aesthetics and DH were determined by the participants, using a 10-cm VAS applied by a
214 blinded (periodontist) evaluator. DH was assessed by stimulating the buccal surface of the teeth to be
215 treated for 1 second at a distance of approximately 1 cm using cotton roll isolation.¹⁹

216

217

218 *CBCT assessment of gingival biotype thickness*

219 At Visits 1 and 4 (T0 - baseline and T2), CBCTs were obtained from each participant to
220 analyze the thickness of the gingival biotype, which were then compared and statistically analyzed.
221 Measurements were taken by a single blinded examiner (Radiology and Imaging specialist).¹⁶ To
222 measure the thickness of the labial gingiva, a clinical measurement of 1 mm above the gingival margin
223 was used (Figure 2). For the first CBCT (Visit 1, T0 - baseline), the location of the palatine artery and
224 other anatomical accidents was requested for professional guidance during the CAF procedure.

225

226 *Completion of the OHIP-14 questionnaire*

227 The Portuguese version of the OHIP-14²⁰ questionnaire was completed by the participants to
228 establish their baseline (Visit 1, T0) and post-treatment values (Visit 3, T1 and Visit 4, T2). The
229 OHIP-14 questions are divided into seven domains, each measuring a different dimension, namely:
230 functional limitation (Q1-Q2), physical pain (Q3-Q4), psychological discomfort (Q5-Q6), physical
231 limitation (Q7-Q8), psychological limitation (Q9-Q10), social limitation (Q11-Q12), and
232 disadvantage (Q13-Q14). The score is calculated by adding the scores for the respective questions.
233 As such, each domain has a possible total score of 8. The highest possible score is 56, indicating a
234 very poor quality of life.

235 The questionnaire was completed in a standardized format. Participants were encouraged to
236 give the answer that immediately came to their mind. Participants were also encouraged to ask the
237 interviewer to repeat the question if any aspect of the question was not understood. T2 data were
238 compared with T0 (baseline) and T1 and were statistically analyzed.

239

240 *Surgical treatment using the CAF technique with grafts*

241 Surgical procedures using the CAF technique were performed by the researcher. Surgeries
242 using the CAF technique for each participant were scheduled in the morning, and bilateral procedures
243 (CTG and XCM) were performed on the same day in a properly prepared duly sterilized environment
244 according to the current prevention standards. For intraoral asepsis, participants rinsed their mouth
245 for 60 seconds with 20 mL 0.12% chlorhexidine gluconate solution. For extraoral asepsis, a 2%
246 chlorhexidine gel was applied to the face around the mouth using a sterile gauze.

247 After infiltration of the local anesthetic with 2% lidocaine combined with 1:100,000
248 epinephrine, oblique submarginal incisions were made in the maxilla in the interdental areas of each
249 recession, which continued with the intrasulcular incision, one tooth extending on each side of the
250 teeth to be treated. A full/partial thickness flap was elevated in the coronal-apical direction. A

251 dissection of the buccal mucosa was performed to eliminate muscle tension. The remaining tissue of
252 the anatomical interdental papillae was de-epithelialized. On the right-hand side, CTG was obtained
253 from the same side of the palate, which was stabilized with a resorbable suture over the recessions
254 with suspension sutures on the teeth (Figure 3A). On the left-hand side, the XCM was stabilized with
255 a resorbable suture over the recessions with suspension sutures on the teeth (Figure 3B). Finally, on
256 both sides, suspension sutures with non-resorbable sutures were also used for a precise adaptation of
257 the buccal flap over the exposed root and to stabilize each surgical papilla over each de-epithelialized
258 interdental area. After the surgical procedures, the participants received guidance on oral hygiene,
259 medication in case of pain and discomfort, and food intake.

260 Figures 4 and 5 show pre- and postoperative (3 and 6 months) intraoral clinical images for
261 three study participants.

262 During the study, at Visit 3 (T1), one patient presented with Class V restorations on the teeth
263 that received the CAF technique and therefore had to be excluded from the study. After several
264 attempts of contact, another patient was found to have moved out of town. Two other female patients
265 did not show up at Visit 4 (T2), one of which became pregnant and was unable (medical advice) to
266 perform the second CBCT, and the other informed the researcher that she had not had the second
267 CBCT and would no longer participate in the study. Thus, the final sample consisted of 31 teeth on
268 each side of the maxilla in a total of 11 patients.

269 Figure 6 shows the final experimental design of the research.

270

271 Statistical analysis

272 First, the association between the graft groups (CTG and XCM) was evaluated. Data analysis
273 included a descriptive characterization of the variables of interest. Parametric and non-parametric
274 tests (Chi-Square, Student's t and Friedman) related to samples, dependent or independent variables
275 were used when appropriate. The groups (CTG and XCM) were also analyzed over time. All variables
276 included in the final model were independently determined by assessing their collinearity. Correlation
277 tests were used to assess the relationship between the variables of interest within each group (CTG
278 and XCM). The results were statistically significant when $p < 0.05$ and the analysis was performed
279 using the SPSS 14.0 software for Windows or later versions.

280

281 RESULTS

282 The final sample consisted of 11 participants, 63.64% ($n = 7$) women and 36.63% ($n = 4$) men,
283 aged 34-59 years (mean 44.45 ± 9.59 years). A total of 62 teeth were part of the study, 31 teeth on
284 the right-hand side (CTG group) and another 31 on the left-hand side (XCM group) of the maxilla.
285 In both groups there was a higher prevalence for the first premolars with 32.26% ($n = 10$). The first

286 molars (CTG and XCM) and second premolar (XCM) had a relative rate of 25.81% (n = 8) in each
287 group.

288 Regarding surgical time, the XCM group had a mean of 45.55 ± 12.26 minutes, and the CTG
289 group had a mean of 87.17 ± 13.20 minutes, with a statistically significant difference ($p = 0.000$).

290 Table 2 demonstrates that there was no statistically significant difference in the means of the
291 variables between the groups (CTG and XCM) over time. Figures 7 to 9 use Boxplots to show the
292 means of the clinical measurements (DGR and KTW) and the gingival phenotype (CBCT) at baseline
293 (T0) and at six months postoperatively (T2), demonstrating that, even with no statistically significant
294 differences ($p > 0.05$), surgical procedures with the CAF technique met the intended goals with both
295 grafts.

296 When analyzing the differences in the means of the variables within each group at six months
297 (T2) with the baseline (T0), GR treatment with CAF was shown to be effective with both CTG and
298 XCM with statistically significant differences in the variables of interest ($p < 0.05$) (Table 3). In both
299 groups (CTG and XCM), there was a decrease in DGR, an increase in KTW, and a thicker gingival
300 phenotype. This scenario demonstrates that the intended goals with both grafts were met.

301 Table 4 shows the RC analysis after six months (T2) postoperatively, with no statistically
302 significant differences in both groups ($p = 0.358$) when four worsening cases (2 CTG and 2 XCM)
303 were excluded: one case involving one participant in the CTG group in elements 15 and 16 with a
304 mean of < 0.99 mm; similarly, in the XCM group, the same participant also presented the same
305 condition, but in elements 25 and 26 with an average of < 0.81 mm. Overall, the CTG group presented
306 64.52% (n = 20) RC, and the XCM group 67.74% (n = 21).

307 Finally, Table 5 shows the descriptions of the OHIP-14 questionnaire completed by the
308 participants in the three Visits (T0 - baseline, T1 and T2). It could be seen that the score for each
309 domain did not reach the possible total of 8 even at baseline (T0). Also, the sum of the domains did
310 not reach the maximum level of 56 points, which would indicate a very poor quality of life. The
311 highest scores were in the domains of Physical Pain and Psychological Discomfort with 4.45 and
312 3.00, respectively, which could be assumed to derive from DH and aesthetics. However, these two
313 domains were seen to reduce markedly over time.

314 Even with low scores and a reduction over time, the Friedman test showed that the domains
315 for Physical Pain (Q3-Q4), Psychological Discomfort (Q5-Q6), Physical Limitation (Q7-Q8), and
316 Psychological Limitation (Q9-Q10) had a statistically significant difference ($p < 0.05$) (Table 6),
317 favoring the oral health and quality of life of the participants from the third postoperative month
318 onward.

319

320 **DISCUSSION**

321 This is the first study using CBCT with lip retractors to measure the gingival phenotype in
322 multiple RT1 maxillary GRs.^{17,17} To measure the gingival (initial and final) phenotype, a clinical
323 measurement of 1 mm above the gingival margin was used, as performed by a single blinded examiner
324 (a Radiology and Imaging specialist, JNNS).¹⁶ It should be noted that the visualization of the gingival
325 tissue was made possible only with a lip retractor. That is, through a very simple technique, and
326 without compromising image quality, the use of CBCT can be expanded to allow for the measurement
327 of both bone and gingival tissues. To confirm that CBCT is a reliable examination method for soft
328 tissue assessment, in the implant study by De Silva et al.¹⁶, the gingival thicknesses obtained both
329 clinically and using CBCT were compared and significant correlations were seen for measurements
330 of 1 and 3 mm above the gingival margin; that is, CBCT has proven to be a reliable method for
331 measuring soft tissues, especially in areas involving aesthetics. When comparing the thickness of the
332 palatal mucosa obtained from CBCT imaging and probing, Gupta et al.¹⁰ found no differences
333 between both methods of measurement. In addition, tissue thickness increased as the distance from
334 the gingival margin increased and as the mucosa in the premolar region became thicker. However,
335 Januário et al.¹⁵ emphasized that the use of lip retractors allows a quantitative assessment, but not a
336 qualitative assessment, of the labial soft tissue. It is not possible to distinguish specific tissue
337 characteristics, such as inflamed gingiva from healthy gingiva, and it is not possible to distinguish
338 different types of soft tissues, such as epithelial tissue and connective tissue.¹⁵ In view of the positive
339 results found in CBCT images obtained with a lip retractor in this study, the easy-to-use technique
340 and the clinical importance of the evaluation of gingival tissues in multiple GR surgeries make this
341 method useful and applicable in the Periodontics practice.

342 The split-mouth design allowed minimizing individual variables, increasing the power of the
343 study.²¹ Likewise, it allowed for an analysis of subjective data (VAS scores and OHIP-14) and a
344 better comparison of DH, aesthetics and oral health of the participants during the study period. This
345 information is also shared by Tonetti et al.⁶

346 CTG is considered the treatment of choice for single GR in the anterior posterior and premolar
347 region.⁶ However, the treatment of multiple GRs remains a challenge due to the large surgical field,
348 anatomical factors²², and the limited amount of connective tissue in the donor area.^{6,20} A systematic
349 review²³ concluded that CTG offers the best clinical results in the treatment of multiple Miller Class
350 I and II GRs.¹⁸ In this study, both CTG and XCM provided favorable results when the CAF technique
351 was used in multiple RT1¹⁷ GRs. Despite its benefits, CTG is associated with longer operative time,
352 pain and discomfort related to the donor area, which is supported by other researchers.^{6,14,19,24,25} In
353 addition, graft removal may cause trans- and postoperative complications.^{14,19,24,26} These factors are
354 exacerbated in the treatment of multiple GRs and when the need for donor tissue is increased.^{6,19} This
355 study showed a greater need for a greater amount of palate donor tissue as seen in some cases, with

356 subsequent greater postoperative discomfort as pointed out by the participants. For these reasons,
357 alternative surgical techniques and materials have been suggested and compared with CTG.^{6,19,24,27} In
358 this context, XCM has been proposed as a potential substitute for soft tissue grafts to increase KT
359 during the treatment of localized lesions^{24,28} and multiple GRs.^{6,19,27,19,27} In addition, its use is
360 associated with less pain and shorter operative time, as it does not depend on the donor area.^{6,19,24,27}
361 For this reason, XCM was the material of choice for this study.

362 As to surgery time, in this study, the mean for the XCM group (45.55 ± 12.26 minutes) was
363 significantly lower than for the CTG group (87.17 ± 13.20 minutes) ($p=0.000$). No postoperative
364 complications were seen, but both procedures caused pain, which was greater for the CTG group, as
365 reported by the subjects. With a shorter surgical time, Nahas et al.¹⁹ also noticed a significant
366 difference in the procedures between the XCM (31.30 ± 4.30 minutes) and CTG (48.10 ± 6.10
367 minutes) groups ($p < 0.001$).

368 A decrease in DH scores (VAS) for CTG- and XCM-treated GRs did not show any significant
369 differences between the groups at six months ($p > 0.05$). At baseline (T0), the CTG group had a mean
370 of 3.90 ± 3.34 , and the XCM group had a mean of 4.71 ± 3.81 ($p = 0.082$). At T2 (6 months)
371 postoperatively, the CTG group had a mean of 3.10 ± 3.28 , and the XCM group had a mean of 3.47
372 ± 3.62 ($p = 0.190$). However, when analyzing the means of the differences (T2-T0, baseline) within
373 each group, even though CTG reduced the score by 1.06 ± 3.10 ($p = 0.065$), XCM showed a
374 statistically significant difference with a reduction of 1.35 ± 2.98 ($p = 0.017$). In six months, Nahas
375 et al.¹⁹ obtained a mean reduction of 2.0 ± 3.0 for CTG and 2.3 ± 3.3 for XCM and found no difference
376 between the groups ($p = 0.647$); but after 12 months, they saw a reduction in the mean scores of 2.1
377 ± 3.2 for CTG and 2.4 ± 3.6 for XCM, with no differences between groups ($p = 0.915$). The post-
378 surgical improvement in DH can be explained by the sealing of the dentinal tubules resulting from an
379 increase in KT and CRC (complete root coverage) of the defects.²⁹

380 In this study, 29.03% in the CTG group and 16.13% in the XCM group had CRC within six
381 months. However, at 12 months, Nahas et al.¹⁹ revealed that CRC occurred in 68.00% of the CTG
382 group and 60.00% of the XCM group, with no significant differences. Aroca et al.³⁰ demonstrated a
383 CRC percentage of 85.00% for CTG-treated and 42.00% for XCM-treated GRs after tunneling. In a
384 randomized study of multiple GRs, Cardaropoli et al.²⁷ compared graftless CAF with CAF using a
385 XCM flap and found CRC in 72.00% of sites treated with CMX+CAF and 58.00% of sites treated
386 with CAF alone. On the other hand, Tonetti et al.⁵ compared CAF+XCM with CAF+CTG for the
387 treatment of multiple GRs, and the CRC was 70.00% for CAF+CTG-treated sites and 48.00% for
388 CAF+XCM-treated sites. In this study, in addition to CRC, PRC (partial root coverage) was also seen,
389 with 35.48% (11 of the 31 GRs) in the CTG group and 51.61% (16 of the 31 GRs) in the XCM group
390 in the six months of follow-up. The odds of CRC at six months were clinically higher for CTG-treated

391 cases than those treated with XCM. These PRC and CRC changes may be due to differences in the
392 surgical technique, anatomical factors, baseline DGR, follow-up time, surgeon experience, and study
393 design type.²²

394 As for aesthetics, the participants in this study reported improvement at six months with a
395 mean score of 2.80 ± 2.26 in both groups (CTG and XCM) with no significant differences ($p > 0.05$);
396 however, the mean difference (T2-T0, baseline) within each group showed a statistically significant
397 difference ($p=0.000$) with a score of -2.84 ± 3.17 in both groups. With no significant differences
398 between the groups, Nahas et al.¹⁹ reported that both patients and the specialist saw improvements in
399 aesthetics after 12 months. In this study, the highest OHIP-14 scores at baseline (T0) were assigned
400 to the domains of Physical Pain (4.45); Psychological Discomfort (3.00), Physical Limitation (1.82)
401 and Psychological Limitation (1.45), and in six months, these domains, which could be assumed to
402 derive from DH and aesthetics, reached a score of zero with statistically significant differences
403 ($p < 0.05$, Table 6) favoring the oral health and quality of life of the participants from the third
404 postoperative month onward.

405 Regarding periodontal parameters, there was no significant differences for PD and CAL gain
406 between the CTG and XCM groups over time. The mean difference between T2 (6 months) and
407 baseline (T0) for PD gain (0.26 ± 1.11 mm for CTG and 0.23 ± 1.00 mm for XCM) showed no
408 significant differences ($p > 0.05$). However, with a significant difference ($p = 0.000$), the mean
409 difference for the CAL gain was 0.99 ± 1.40 mm for CTG and 1.01 ± 1.10 mm for XCM. Nahas et
410 al.¹⁹ found no significant differences for PD and CAL gain between the CTG and XCM groups at any
411 point in time ($p > 0.05$). Both treatments resulted in significant CAL gains at three, six, and 12 months
412 ($p < 0.05$). As in Nahas et al.¹⁹, all participants in this study had low PI and BoP, with no significant
413 differences between groups (CTG and XCM) or follow-up periods (baseline, 3 and 6 months).

414 Regarding clinical measurements between the groups (CTG and XCM), even with no
415 statistically significant differences ($p > 0.05$), the means were: DGR (reduction of 1.58 ± 1.09 mm
416 for CTG and 1.75 ± 0.82 mm for XCM), KTW (increase of 2.97 ± 0.81 mm for CTG and 2.71 ± 1.50
417 mm for XCM), and gingival phenotype (CBCT) (increase of 1.41 ± 0.38 mm for CTG and $1.43 \pm$
418 0.48 mm for XCM). When analyzing the differences (T2-T0, baseline) in the means of these
419 measurements within each group, all of which had significant differences, there was a reduction in
420 DGR of 0.72 ± 0.84 mm for CTG ($p = 0.000$) and 0.72 ± 0.79 mm for XCM ($p = 0.000$), an increase
421 in KTW of 0.69 ± 0.80 mm for CTG ($p = 0.000$) and 0.60 ± 1.30 mm for XCM ($p = 0.015$), and, using
422 CBCT, a thicker gingival phenotype with an increase of 0.69 ± 0.80 mm for CTG ($p = 0.000$) and
423 0.60 ± 1.30 mm for XCM ($p = 0.041$). This scenario demonstrates that the intended goals with both
424 grafts were met. The study by Nahas et al.¹⁹ demonstrated that both grafts were able to reduce DGR

425 at 12 months with no significant differences between the groups. These results are similar to what
426 Aroca et al.³⁰ demonstrated using a split-mouth experimental design and a modified tunnel flap.
427 Similarly, Cardaropoli et al.²⁷ showed a mean DGR of 0.20 ± 0.34 mm in XCM after 12 months of
428 treatment for multiple GRs. Furthermore, a multicenter study by Tonetti et al.⁶ demonstrated a mean
429 reduction of 1.70 mm after six months of treatment of multiple GRs with the CAF technique using
430 XCM. In the study by Nahas et al.¹⁹, both procedures resulted in significant increases in KTW at 12
431 months compared to the baseline. The mean KTW gain was greater in the CTG group (1.2 ± 1.1 mm)
432 than in the XCM group (0.30 ± 0.70 mm). In contrast, Jepsen et al.²⁸ saw an increase in KTW of 0.93
433 mm for XCM in the same period. Similarly, a significant increase in KTW (1.34 mm) in the treatment
434 of localized GR was described 12 months after treatment with XCM.²⁴ These differences in KTW
435 may be due to the use of different methods of assessment, flap design, and follow-up times. In addition
436 to tissue gain, the increase in KTW may be attributed to a tendency for the mucogingival junction to
437 return to its original genetically determined position, which is seen after one year of postoperative
438 follow-up.²⁵

439 At the end of this study, the CAF technique with the proposed grafts and the use of CBCT to
440 measure the gingival phenotype contribute so that the resulting information can support clinical
441 decision-making, as the treatment of multiple GRs is still based on the knowledge obtained from
442 single GR treatment and clinical experience. Thus, XCM was shown to be as effective as CTG and
443 provided the added benefit of causing less postoperative pain and discomfort. Therefore, some
444 clinically relevant conclusions can be drawn, and these results can serve as a basis for future studies.

445 The limitation of this study lies in the sample size. However, with the skill of the professionals
446 involved in the study, the enrollment of patients with all safety protocols, and patient participation in
447 the assessments, the study was completed to the satisfaction of patients and professionals involved.

448 In any case, further prospective larger studies using CBCT to measure the gingival phenotype
449 and comparing more grafting options are needed so that individuals with multiple bilateral GRs may
450 have less invasive procedures.

451

452 CONCLUSION

453 The use of CBCT made it possible to measure the initial and final gingival tissue thickness,
454 obtaining a thicker gingival phenotype after applying the CAF technique with CTG and XCM in all
455 GRs.

456 More than 50% of the GRs were covered with the surgical technique and the proposed grafts.
457 With the grafts used, there was a reduction in periodontal parameters (PD and CAL) and in clinical
458 measures of decreased DGR and increased KTW. Hypersensitivity and aesthetics improved markedly

459 after the third month after surgery with both grafts, favoring the oral health and quality of life of the
460 participants.

461 Even though CTG is the gold standard and shows better results, XCM may be used as an
462 alternative in multiple GRs, avoiding the need for a second surgical area, shortening procedure time,
463 and reducing postoperative pain and discomfort.

464

465 REFERENCES

- 466 1. Manjunath RG, Rana A, Sarkar A. Gingival biotype assessment in a healthy periodontium:
467 transgingival probing method. *J Clin Diagn Res* 2015;9:66-69.
- 468 2. Cortellini P, Bissada NF. Mucogingival conditions in the natural dentition: Narrative review,
469 case definitions, and diagnostic considerations. *J Periodontol* 2018;89:204-213.
- 470 3. Formiga MC, Nagasawa MA, Moraschini V et al. Clinical efficacy of xenogeneic and allogeneic
471 3D matrix in the management of gingival recession: a systematic review and meta-analysis. *Clin*
472 *Oral Investig* 2020;24:2229-2245.
- 473 4. Chambrone L, Ávila-Ortiz G. An evidence-based system for the classification and clinical
474 management of non-proximal gingival recession defects. *J Periodontol* 2021;92:327-335.
- 475 5. Armitage GC. Development of a classification system for periodontal diseases and conditions.
476 *Ann Periodontol* 1999;4:1-6.
- 477 6. Tonetti MS, Cortellini P, Pellegrini G et al. Xenogenic collagen matrix or autologous connective
478 tissue graft as adjunct to coronally advanced flaps for coverage of multiple adjacent gingival
479 recession: randomized trial assessing non-inferiority in root coverage and superiority in oral
480 health-related quality of life. *J Clin Periodontol* 2018;45:78-88.
- 481 7. Chambrone L, de Castro Pinto RCN, Chambrone LA. The concepts of evidence-based
482 periodontal plastic surgery: application of the principles of evidence-based dentistry for the
483 treatment of recession-type defects. *Periodontol 2000* 2019;79:81-106.
- 484 8. Pini-Prato GP, Cairo F, Nieri M et al. Coronally advanced flap versus connective tissue graft in
485 the treatment of multiple gingival recessions: a split-mouth study with a 5-year follow-up. *J Clin*
486 *Periodontol* 2010;37:644-650.
- 487 9. AlSarhan MA, Al Jasser R, Tarish MA et al. Xenogeneic collagen matrix versus connective tissue
488 graft for the treatment of multiple gingival recessions: a systematic review and meta-analysis.
489 *Clin Exp Dent Res* 2019;5:566-579.
- 490 10. Gupta P, Jan SM, Behal R et al. Accuracy of cone-beam computerized tomography in
491 determining the thickness of palatal masticatory mucosa. *J Indian Soc Periodontol* 2015;19: 396-
492 400.

- 493 11. Tatakis DN, Trombelli L. Gingival recession treatment: guided tissue regeneration with
494 bioabsorbable membrane versus connective tissue graft. *J Periodontol* 2000;71:299-307.
- 495 12. Abolfazli N, Saleh-Saber F, Eskandari A et al. A comparative study of the long-term results of
496 root coverage with connective tissue graft or enamel matrix protein: 24-month results. *Med Oral*
497 *Patol Oral Cir Bucal* 2009;14:304-309.
- 498 13. Scarano A, Barros RR, Iezzi G et al. Acellular dermal matrix graft for gingival augmentation: a
499 preliminary clinical, histologic, and ultrastructural evaluation. *J Periodontol* 2009;80:253-259.
- 500 14. Sanz M, Lorenzo R, Aranda JJ et al. Clinical evaluation of a new collagen matrix (Mucograft
501 prototype) to enhance the width of keratinized tissue in patients with fixed prosthetic restorations:
502 a randomized prospective clinical trial. *J Clin Periodontol* 2009;36:868-876.
- 503 15. Januário AL, Barriviera M, Duarte WR. Soft tissue cone-beam computed tomography: a novel
504 method for the measurement of gingival tissue and the dimensions of the dentogingival unit. *J*
505 *Esthet Restor Dent* 2008;20:366-373.
- 506 16. Silva JNN, Andrade PF, Sotto-Maior BS et al. Influence of lip retraction on the cone beam
507 computed tomography assessment of bone and gingival tissues of the anterior maxilla. *Oral Surg*
508 *Oral Med Oral Pathol Oral Radiol* 2017;123:714-720.
- 509 17. Cairo F, Nieri M, Cincinelli S et al. The interproximal clinical attachment level to classify
510 gingival recessions and predict root coverage outcomes: an explorative and reliability study. *J*
511 *Clin Periodontol* 2011;38:661-666.
- 512 18. Miller Jr PD. A classification of marginal tissue recession. *Int J Periodontics Restorative Dent*
513 1985;5:8-13.
- 514 19. Nahas R, Gondin V, Carvalho CV et al. Treatment of multiple recessions with collagen matrix
515 versus connective tissue: a randomized clinical trial. *Braz Oral Res* 2020;23:1-12.
- 516 20. Amaral J, Sanches C, Marques D et al. Validation of oral health impact profile-14 and its
517 association with hyposialia in a Sjögren Syndrome Portuguese Population. *Acta Reumatol Port*
518 2018;43:137-145.
- 519 21. Smail-Faugeron V, Fron-Chabouis H, Courson F et al. Comparison of intervention effects in
520 split-mouth and parallel-arm randomized controlled trials: a meta-epidemiological study. *BMC*
521 *Med Res Methodol* 2014;14:1-10.
- 522 22. Graziani F, Gennai S, Roldán S et al. Efficacy of periodontal plastic procedures in the treatment
523 of multiple gingival recessions. *J Clin Periodontol* 2014;41:63-76.
- 524 23. Hofmänner P, Alessandri R, Laugisch O et al. Predictability of surgical techniques used for
525 coverage of multiple adjacent gingival recessions: a systematic review. *Quintessence Int*
526 2012;43:545-54.

- 527 24. McGuire MK, Scheyer ET. Xenogeneic collagen matrix with coronally advanced flap compared
528 to connective tissue with coronally advanced flap for the treatment of dehiscence-type recession
529 defects. *J Periodontol* 2010;81:1108-1117.
- 530 25. Zucchelli G, Marzadori M, Mounssif I et al. Coronally advanced flap + connective tissue graft
531 techniques for the treatment of deep gingival recession in the lower incisors. A controlled
532 randomized clinical trial. *J Clin Periodontol* 2014;41:806-813.
- 533 26. Griffin TJ, Cheung WS, Zavras AI et al. Postoperative complications following gingival
534 augmentation procedures. *J Periodontol* 2006;77:2070-2079.
- 535 27. Cardaropoli D, Tamagnone L, Roffredo A et al. Coronally advanced flap with and without a
536 xenogenic collagen matrix in the treatment of multiple recessions: a randomized controlled
537 clinical study. *Int J Periodontics Restorative Dent* 2014;34:97-102.
- 538 28. Jepsen K, Jepsen S, Zucchelli G et al. Treatment of gingival recession defects with a coronally
539 advanced flap and a xenogeneic collagen matrix: a multicenter randomized clinical trial. *J Clin*
540 *Periodontol* 2013;40:82-89.
- 541 29. Douglas de Oliveira DW, Marques DP et al. Effect of surgical defect coverage on cervical dentin
542 hypersensitivity and quality of life. *J Periodontol* 2013;84:768-775.
- 543 30. Aroca S, Molnár B, Windisch P et al. Treatment of multiple adjacent Miller class I and II gingival
544 recessions with a Modified Coronally Advanced Tunnel (MCAT) technique and a collagen
545 matrix or palatal connective tissue graft: a randomized, controlled clinical trial. *J Clin Periodontol*
546 *2013;40:713-720.*
- 547
548
549
550
551
552
553
554
555
556
557
558
559
560
561

562 CAPTIONS FIGURES AND TABLES

563 Figure 1 - Initial intraoral images of a study participant: A-B) right and left sides; C-D) measurements
564 with a caliper on the right and left sides; E-F) obtaining PD on both sides.

565 Figure 2 - CBCT images of two study teeth (14 and 24): A-B) initial (1st CBCT) and final (2nd
566 CBCT) measurements on the right side (CTG); C-D) initial (1st CBCT) and final (2nd CBCT)
567 measurements on the left side (XCM).

568 Figure 3 - Intraoral transoperative images of a study participant: A) right side with CTG; B) left side
569 with XCM.

570 Figure 4 - Preoperative and postoperative intraoral clinical images (3 and 6 months) of a study
571 participant: A) preoperative right side; B) preoperative left side; C) postoperative (3 months) right
572 side with CTG; D) postoperative (3 months) left side with XCM; E) postoperative (6 months) right
573 side with CTG; D) postoperative (6 months) left side with XCM.

574 Figure 5 - Preoperative and postoperative intraoral clinical images (3 and 6 months) of a different
575 study participant: A) preoperative right side; B) preoperative left side; C) postoperative (3 months)
576 right side with CTG; D) postoperative (3 months) left side with XCM; E) postoperative (6 months)
577 right side with CTG; D) postoperative (6 months) left side with XCM.

578 Figure 6 - Final schematic drawing of the experimental design.

579 Key: \pm : standard deviation; mm: millimeter; DGR: depth of gingival recession; CTG: connective
580 tissue graft; XCM: xenogeneic collagen matrix.

581 Figure 7 - T0 and T2 Boxplots for the DGR variable of CTG and XCM

582 Key: \pm : standard deviation; mm: millimeter; KTW: keratinized tissue width; CTG: connective tissue
583 graft; XCM: xenogeneic collagen matrix.

584 Figure 8 - T0 and T2 Boxplots for the KTW variable of CTG and XCM

585 Key: \pm : standard deviation; mm: millimeter; CBCT: cone-beam computed tomography (gingival
586 phenotype); CTG: connective tissue graft; XCM: xenogeneic collagen matrix.

587 Figure 9 - T0 and T2 Boxplots for the gingival phenotype (CBCT) variable of CTG and XCM

588 Table 1 - Analysis of variables between groups over time

589 * (the correlation of t cannot be calculated because the standard error for the difference is zero).

590 Key: CTG: connective tissue graft; XCM: xenogeneic collagen matrix; \pm : standard deviation; VAS:
591 visual analogue scale; T0: baseline; T1: three months post-CAF; T2: six months post-CAF; DH:
592 dentin hypersensitivity; mm: millimeter; PD: probing depth; CAL: clinical attachment level; PI: plate
593 index; BoP: bleeding on probing; DGR: depth of gingival recession; KTW: keratinized tissue width;
594 CBCT: cone beam computed tomography.

595 Table 2 - Means of the differences of the variables in the groups between six months (T2)
596 postoperatively and the baseline (T0)

597 *($p < 0.05$) statistically significant difference.

598 Key: T2: six months post-CAF; T0: baseline; \pm : standard deviation; VAS: visual analogue scale;
599 CTG: connective tissue graft; -: less; XCM: xenogeneic collagen matrix; DH: dentin hypersensitivity;
600 mm: millimeter; PD: probing depth; CAL: clinical attachment level; PI: plate index; BoP: bleeding
601 on probing; DGR: depth of gingival recession; KTW: keratinized tissue width; +: more; CBCT: Cone-
602 beam computed tomography.

603 Table 3 - Analysis of RC of GR by group after six months (T2) postoperatively

604 Key: CRC: complete root coverage; PRC: partial root coverage; n: number; %: percentage; mm:
605 millimeter; CTG: connective tissue graft; XCM: xenogeneic collagen matrix.

606 Table 4 - Descriptions of the means in the OHIP questionnaire over time

607 Caption: OHIP: Oral Health Impact; CTG: connective tissue graft; XCM: xenogeneic collagen
608 matrix; \pm : standard deviation.

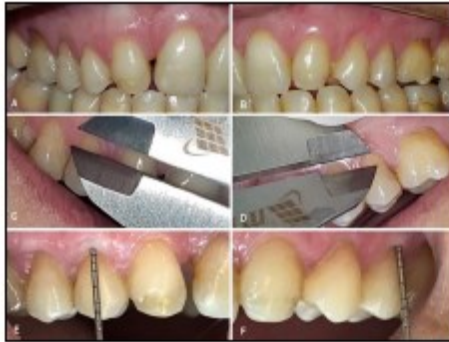609 Table 5 - OHIP-14 Friedman test over time

610 *($p < 0.05$) statistically significant difference.

611 Caption: OHIP: Oral Health Impact; CTG: connective tissue graft; XCM: xenogeneic collagen
612 matrix.

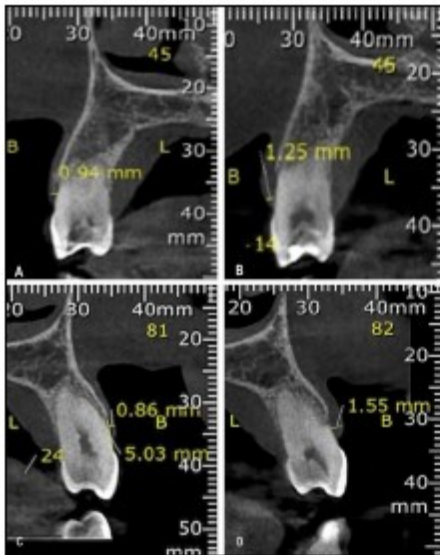
613 FIGURES

614



615

616 Figure 1 - Initial intraoral images of a study participant: A-B) right and left sides; C-D) measurements with a
 617 caliper on the right and left sides; E-F) obtaining PD on both sides.
 618

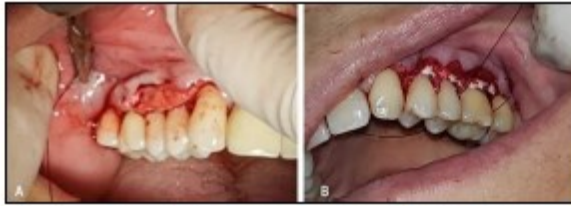

619

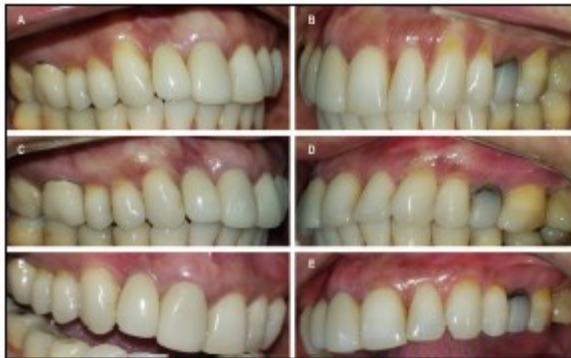620 Figure 2 - CBCT images of two study teeth (14 and 24): A-B) initial (1st CBCT) and final (2nd CBCT)
 621 measurements on the right side (CTG); C-D) initial (1st CBCT) and final (2nd CBCT) measurements on the left
 622 side (XCM).
 623

624

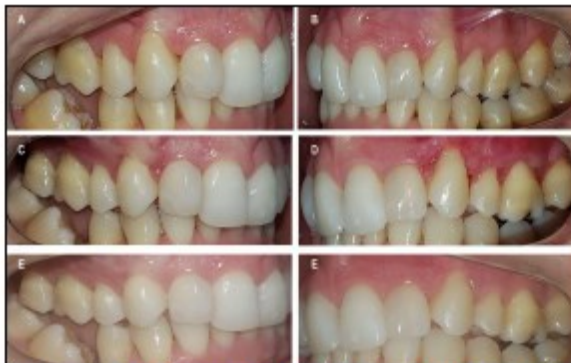625



626
627 Figure 3 - Intraoral transoperative images of a study participant: A) right side with CTG; B) left side with
628 XCM.
629



630
631 Figure 4 - Preoperative and postoperative intraoral clinical images (3 and 6 months) of a study participant: A)
632 preoperative right side; B) preoperative left side; C) postoperative (3 months) right side with CTG; D)
633 postoperative (3 months) left side with XCM; E) postoperative (6 months) right side with CTG; D)
634 postoperative (6 months) left side with XCM.
635

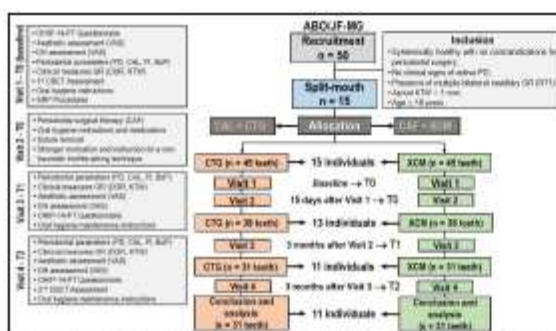


636
637 Figure 5 - Preoperative and postoperative intraoral clinical images (3 and 6 months) of a different study
638 participant: A) preoperative right side; B) preoperative left side; C) postoperative (3 months) right side with
639 CTG; D) postoperative (3 months) left side with XCM; E) postoperative (6 months) right side with CTG; D)
640 postoperative (6 months) left side with XCM.
641


642

643


644




645
 646 **Figure 6 - Final schematic drawing of the experimental design.**
 647



648
 649 **Key:** ±: standard deviation; mm: millimeter; DGR: depth of gingival recession; CTG: connective tissue graft;
 650 XCM: xenogeneic collagen matrix.
 651 **Figure 7 - T0 and T2 Boxplots for the DGR variable of CTG and XCM**
 652
 653



654
 655 **Key:** ±: standard deviation; mm: millimeter; KTW: keratinized tissue width; CTG: connective tissue graft;
 656 XCM: xenogeneic collagen matrix.
 657 **Figure 8 - T0 and T2 Boxplots for the KTW variable of CTG and XCM**
 658



659
 660 **Key:** ±: standard deviation; mm: millimeter; CBCT: cone-beam computed tomography (gingival phenotype);
 661 CTG: connective tissue graft; XCM: xenogeneic collagen matrix.
 662 **Figure 9 - T0 and T2 Boxplots for the gingival phenotype (CBCT) variable of CTG and XCM.**
 663
 664

665 Tables

666 Table 1 - Analysis of variables between groups over time

Variables		Visits	CTG (31 teeth)	XCM (31 teeth)	p-value
			Mean (\pm)	Mean (\pm)	
VAS (unit)	Aesthetics	T0	5.70 ^a \pm 2.56	5.70 ^a \pm 2.56	-
		T1	5.27 \pm 2.08	5.30 \pm 2.09	0.813
		T2	2.80 ^a \pm 2.26	2.80 ^a \pm 2.26	-
	DH	T0	3.90 \pm 3.34	4.71 \pm 3.81	0.082
		T1	3.77 \pm 3.21	4.33 \pm 3.42	0.182
		T2	3.10 \pm 3.28	3.47 \pm 3.62	0.190
Periodontal parameters (mm)	PD	T0	1.74 \pm 0.79	1.71 \pm 0.72	0.775
		T1	1.65 \pm 0.67	1.67 \pm 0.57	0.784
		T2	1.44 \pm 0.52	1.48 \pm 0.62	0.666
	CAL	T0	4.05 \pm 1.22	4.23 \pm 0.95	0.417
		T1	3.81 \pm 1.51	4.10 \pm 1.19	0.171
		T2	2.99 \pm 1.25	3.22 \pm 0.86	0.240
	PI	T0	2.00 ^a \pm 0.00	2.00 ^a \pm 0.00	-
		T1	2.00 ^a \pm 0.00	2.00 ^a \pm 0.00	-
		T2	2.00 ^a \pm 0.00	2.00 ^a \pm 0.00	-
	BoP	T0	0.20 ^a \pm 0.61	0.20 ^a \pm 0.61	-
		T1	0.00 ^a \pm 0.00	0.00 ^a \pm 0.00	-
		T2	0.10 ^a \pm 0.30	0.10 ^a \pm 0.30	-
Clinical measurements (mm)	DGR	T0	2.32 \pm 0.89	2.49 \pm 0.85	0.326
		T1	2.16 \pm 0.99	2.46 \pm 0.87	0.108
		T2	1.58 \pm 1.09	1.75 \pm 0.82	0.338
	KTW	T0	2.26 \pm 0.74	2.12 \pm 0.73	0.318
		T1	2.85 \pm 0.95	2.87 \pm 1.64	0.944
		T2	2.97 \pm 0.81	2.71 \pm 1.50	0.232
Gingival phenotype (mm)	CBCT	T0	1.11 \pm 0.34	1.22 \pm 0.42	0.232
		T1	1.41 \pm 0.38	1.43 \pm 0.48	0.893

667 ^a (the correlation of t cannot be calculated because the standard error for the difference is zero).

668 Key: CTG: connective tissue graft; XCM: xenogeneic collagen matrix; \pm : standard deviation; VAS: visual
669 analogue scale; T0: *baseline*; T1: three months post-CAF; T2: six months post-CAF; DH: dentin
670 hypersensitivity; mm: millimeter; PD: probing depth; CAL: clinical attachment level; PI: plate index; BoP:
671 bleeding on probing; DGR: depth of gingival recession; KTW: keratinized tissue width; CBCT: cone beam
672 computed tomography.

673

674

675

676

677

678

679

680

681 Table 2 - Means of the differences of the variables in the groups between six months (T2)
 682 postoperatively and the baseline (T0)

Variables		T2-T0		
		Group	Mean (\pm)	p-value
VAS (unit)	Aesthetics	CTG	-2.84 \pm 3.17	0.000+
		XCM	-2.84 \pm 3.17	0.000+
	DH	CTG	-1.06 \pm 3.10	0.065
		XCM	-1.35 \pm 2.98	0.017+
Periodontal parameters (mm)	PD	CTG	-0.26 \pm 1.11	0.204
		XCM	-0.23 \pm 1.00	0.218
	CAL	CTG	-0.99 \pm 1.40	0.000+
		XCM	-1.01 \pm 1.10	0.000+
	PI	CTG	-	-
		XCM	-	-
BoP	CTG	-0.10 \pm 0.30	0.083	
	XCM	-0.10 \pm 0.30	0.083	
Clinical parameters (mm)	DGR	CTG	-0.72 \pm 0.84	0.000+
		XCM	-0.72 \pm 0.79	0.000+
	KTW	CTG	+0.69 \pm 0.80	0.000+
		XCM	+0.60 \pm 1.30	0.015+
Gingival phenotype (mm)	CBCT	CTG	+0.31 \pm 0.28	0.000+
		XCM	+0.20 \pm 0.53	0.041±

683 *(p < 0.05) statistically significant difference.

684 Key: T2: six months post-CAF; T0: baseline; \pm : standard deviation; VAS: visual analogue
 685 scale; CTG: connective tissue graft; -: less; XCM: xenogeneic collagen matrix; DH: dentin
 686 hypersensitivity; mm: millimeter; PD: probing depth; CAL: clinical attachment level; PI:
 687 plate index; BoP: bleeding on probing; DGR: depth of gingival recession; KTW:
 688 keratinized tissue width; +: more; CBCT: Cone-beam computed tomography.

689

690

691 Table 3 - Analysis of RC of GR by group after six months (T2) postoperatively

Groups	CRC			PRC			No changes			Worsening		
	n	%	Mean mm	n	%	Mean mm	n	%	Mean mm	n	%	Mean mm
CTG	9	29.03	0.44	11	35.48	1.88	9	29.03	2.32	2	6.45	0.99
XCM	5	16.13	0.49	16	51.61	1.74	8	25.81	2.49	2	6.45	0.81
p-value	0.358											

692 Key: CRC: complete root coverage; PRC: partial root coverage; n: number; %: percentage; mm:
 693 millimeter; CTG: connective tissue graft; XCM: xenogeneic collagen matrix.

694

695

696

697

698

699

700

701 Table 4 - Descriptions of the means in the OHIP questionnaire over time

OHIP-14 domains		11 participants (CTG and XCM) 62 teeth		
		T0	T1	T2
Functional limitation	Q1-Q2	0.73 ± 1.27	0.00 ± 0.00	0.00 ± 0.00
Physical pain	Q3-Q4	4.45 ± 1.69	1.55 ± 2.11	0.36 ± 0.81
Psychological discomfort	Q5-Q6	3.00 ± 2.93	0.64 ± 1.12	0.00 ± 0.00
Physical limitation	Q7-Q8	1.82 ± 1.78	0.45 ± 0.82	0.00 ± 0.00
Psychological limitation	Q9-Q10	1.45 ± 2.16	0.00 ± 0.00	0.00 ± 0.00
Social limitation	Q11-Q12	0.36 ± 0.81	0.00 ± 0.00	0.00 ± 0.00
Disadvantage	Q13-Q14	0.18 ± 0.60	0.00 ± 0.00	0.00 ± 0.00

702 Caption: OHIP: *Oral Health Impact*; CTG: connective tissue graft; XCM; xenogeneic collagen
 703 matrix; ±: standard deviation.

704
705 Table 5 - OHIP-14 Friedman test over time

OHIP-14 domains		11 participants (CTG and XCM) 62 teeth				
		T0	T1	T2	χ^2	p-value
Functional limitation	Q1-Q2	2.27	1.86	1.86	6.00	0.050
Physical pain	Q3-Q4	2.82	1.73	1.45	14.82	0.001*
Psychological discomfort	Q5-Q6	2.55	1.91	1.55	8.86	0.012*
Physical limitation	Q7-Q8	2.68	1.82	1.50	13.92	0.001*
Psychological limitation	Q9-Q10	2.36	1.82	1.82	8.00	0.018*
Social limitation	Q11-Q12	2.18	1.91	1.91	4.00	0.135
Disadvantage	Q13-Q14	2.09	1.95	1.95	2.00	0.368

706 *(p < 0.05) statistically significant difference.

707 Caption: OHIP: *Oral Health Impact*; CTG: connective tissue graft; XCM; xenogeneic collagen
 708 matrix.

709

710

711

712

713

714